
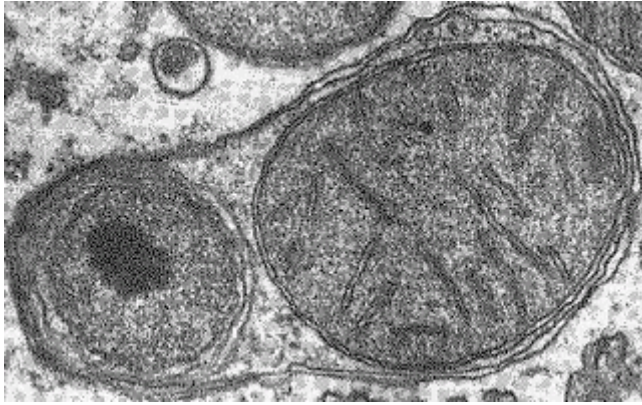

Примеры ситуационных задач:

1. В результате митоза возникло две дочерние клетки. Одна из них вступает в синтетическую стадию митотического цикла, вторая в результате дифференцировки потеряла способность к размножению. Какова судьба каждой клетки?
1. Если материнскую клетку человека обработать колхицином (это вещество, препятствующее расхождению хромосом к полюсам, но не влияющее на редупликацию хромосом), то, сколько хромосом будет иметь дочерняя клетка, образовавшаяся в результате митоза?
 2. В препарате видна клетка с расположенными в центре хромосомами, образующими фигуру звезды. Назовите стадию митоза.
 3. В микропрепарате видна неклеточная структура, содержащая множество ядер в цитоплазме и ограниченная общей биологической мембраной. Как называется такая структура?
 4. Под большим увеличением микроскопа в поле зрения обнаружена группа клеток, которые после митоза сохраняют связь друг с другом в виде тончайших цитоплазматических перемычек. Как называются такие скопления клеток? В каких органах они могут встречаться?
 5. В пробирку с питательной средой помещены кусочки печени подопытного животного. После этого был в пробирку добавлен фермент трипсин, разрушающий десмосомы. *Какого результата ожидают экспериментаторы?*
 6. В ходе дробления, зародыш амфибии на стадии двух бластомеров, с помощью препаровальной иглы разделили на части (на два бластомера). *Каких результатов можно ожидать в таком опыте? О чём он свидетельствует?*
 7. Диссоциированные (т.е. — разделенные) с помощью ферментов клетки зародыша амфибии на стадии гастрюлы, когда стали формироваться зародышевые листки, тщательно перемешали, а затем поместили в культуральную среду. При этом клетки зародыша начинают активно перемещаться сосуде. *Каких результатов можно ожидать в таком опыте?*
 8. В интернете, на форуме пользователь задаёт вопрос, что летом на даче видел лягушку с хвостом. Нарушение каких процессов может привести к данному явлению?
- 
9. На микропрепарате представлен фрагмент лёгкого с очаговым разрушением и гибелью клеток паренхимы лёгкого. Каков механизм клеточной гибели?
 10. На электронограмме внутри клетки увидели разрушающиеся микротрубочки цитоскелета. Актиновые нити образуют рядом с клеточной мембраной кольцевые пучки в виде колец. О каких процессах в клетке свидетельствуют выявленные структурные изменения?
 11. На электронограмме в клетке выявляется большое количество аутофагосом, содержащих митохондрии. Как называется это явление? Каково значение этого процесса?



12. Представлены микрофотографии, на которых видны клетки фрагментируется на маленькие апоптотические тела. Также выявляются клетки целиком конденсирующиеся, округляющиеся и уменьшающиеся в размерах. Какой фазе апоптоза соответствуют представленные изменения?
13. При микроскопическом исследовании яйцеклетки человека видна оксифильно окрашенная оболочка. Что это за структура и какова ее функциональная роль?
14. При проведении процедуры экстракорпорального оплодотворения у эмбриона человека разрушены светлые клетки бластоциста. Какие последствия возникнут при их разрушении?
15. При проведении экстракорпорального оплодотворения отмечено, что у оплодотворенной яйцеклетки не образуется оболочка оплодотворения. С чем это может быть связано?
16. При проведении процедуры экстракорпорального оплодотворения у эмбриона человека разрушены темные клетки бластоциста. Какие последствия возникнут при их разрушении?
17. При морфологическом исследовании яйцевода в нем обнаружено скопление 8-ми светлых и темных клеток. Что это за скопление? Какая стадия развития эмбриона?
18. Яйцеклетка человека оплодотворена сперматозоидом, который содержит Y-хромосому. Каким будет пол ребенка?
19. На электронной микрофотографии представлен поперечный срез сперматозоида. Видно хроматин, окруженный узкой прослойкой цитоплазмы. Какая часть спермия представлена в этом срезе?
20. На 6-7-й день эмбриогенеза состоялась имплантация зародыша в одной из участков маточной трубы. Что произойдет в результате такого отклонения от нормального развития?
21. У зародыша на стадии гастрюлы в эксперименте блокирована амебоидная подвижность клеточных элементов мезодермы. Какие последствия это вызовет?
22. У зародыша началась закладка осевых органов. Что понимают под осевыми органами зародыша? Каковы источники их развития у человека?
23. В условном эксперименте у зародыша H³-тимидином помечены хромосомы клеток энтодермы. В эпителии каких органов будет обнаружена метка?
24. В условном эксперименте у зародыша H³-тимидином помечены хромосомы в клетках вентральной мезодермы и нефрогонотомы. В эпителии каких органов будет обнаружена метка?
25. На втором этапе гастрюляции у зародыша из желточной энтодермы формируется пальцевидное выпячивание в зародышевый стебелёк. Как называется это образование? Какие функции оно выполняет и в развитии какого дефинитивного органа принимает участие?
26. В наружном листке зародышевого щитка определяется координированное перемещение клеточных масс в каудальном направлении. Какая структура при этом образуется? На какой неделе развития? Как называется эта стадия эмбриогенеза?

27. При вскрытии куриного яйца обнаружены наполненные кровью сосуды. Какой это внезародышевый орган? Какие функции он выполняет и какие структуры принимают участие в его образовании?
28. На определенном этапе эмбриогенеза у высших млекопитающих между сосудистой системой матери и плода устанавливается особая функциональная связь. Какой орган опосредует эту связь?
29. У беременной женщины при ультразвуковом исследовании плаценты обнаружена преждевременная отслойка плаценты. Каков прогноз для дальнейшего развития плода?
30. На втором этапе гастрюляции у зародышей позвоночных животных из желточной энтодермы формируется пальцевидное выпячивание в зародышевый стебелёк. Как называется это образование? Какие функции оно выполняет и в развитии какого дефинитивного органа принимает участие?
31. При развитии зародышей плацентарных млекопитающих образуется желточный мешок, который не содержит желтка. Какую функцию выполняет этот орган?
32. У зародыша регистрируется процесс обособления его тела от провизорных органов. Образование какой структуры приводит к этому и каков возраст зародыша?
33. К косметологу обратился пациент с просьбой лишить его татуировки на плече. Какое вещество, которое содержится в соединительной ткани, ограничивает распространение красителя и делает возможным такой вид "живописи"?
34. Старение кожи человека характеризуется образованием морщин и складок. Изменения в каких структурах, главным образом, вызывают это состояние?
35. При гистологическом исследовании препаратов бронхов у коренных народов Севера были обнаружены вблизи сосудов скопления клеток с большим количеством мелких липидных капель и центрально расположенными ядрами. Какой ткани принадлежат эти клетки и какова их функция?
36. На гистологическом препарате рыхлой соединительной ткани найдены относительно большие клетки, заполненные базофильной метахроматичной зернистостью; гистохимически установлено, что гранулы содержат гепарин и гистамин. Что это за клетки?
37. При изучении гистологического препарата соединительной ткани выявляются нейтрофилы. Какую функцию выполняют эти клетки в соединительной ткани?
38. В кожу попало инородное тело, которое и привело к воспалению. Какие клетки соединительной ткани принимают участие в реакции кожи на инородное тело?
39. К 12-14 годам строение скелетной мышцы как органа, морфология ее структурных элементов приближаются к показателям взрослых людей. Чем это можно объяснить?
40. При клиническом обследовании пациента 70 лет обнаружено нарушение двигательных функций, что связано с возрастными изменениями в гиалиновом хряще. Какие возрастные изменения вызывали ограничение движений?
41. У больного с тяжелой травмой верхней конечности наблюдается нарушение процессов регенерации хрящевой ткани в результате повреждения мало дифференцированных клеток хрящевого дифферона. Какие клетки испытали повреждение?
42. Студенту предложено два препарата. На первом - эластический хрящ (окрашен орсеином), на втором - гиалиновый (окрашен гематоксилином-эозином). По каким признакам их можно отличить?
43. У больного обнаружена резорбция (рассасывание) костей. С повышенной активностью каких клеток костной ткани это связано?
44. У рабочего предприятия, на котором производят соединения ванадия, обнаружена повышенная оссификация в результате увеличения содержания кальция в костной ткани. С деятельностью каких клеток это может быть связано?
45. У людей преклонных лет наблюдается уменьшение количества костной ткани, которое указывает на развитие остеопороза. Активация каких клеток костной ткани предопределяет развитие этого заболевания?

46. В клинику поступил больной с диагнозом перелом ключицы. Какие клеточные элементы примут участие в регенерации костной ткани?
47. В гистологическом препарате трубчатой кости на месте перелома выявляются признаки регенераторного процесса (мозоль). Какая ткань формирует эту структуру?
48. У мужчины 70 лет в результате падения произошел перелом бедренной кости. Где наиболее вероятно будет наблюдаться перелом кости в данном возрасте?
49. К 12-14 годам строение скелетной мышцы как органа, морфология ее структурных элементов приближаются к показателям взрослых людей. Чем это можно объяснить?
50. При старении нейрона уменьшается содержание тигроида в клетке. Как называется этот процесс?
51. Чем вызвано резкое уменьшение числа нейронов в коре головного мозга при болезни Альцгеймера?
52. Почему с возрастом увеличивается число клеток микроглии?
53. С возрастом снижается память. С изменением каких структур это связано?
54. У пациента обширный инфаркт миокарда. За счет какой ткани будет идти процесс репаративной регенерации?
55. В эксперименте у эмбриона разрушен висцеральный листок спланхнотома. Развитие какого органа сердечно-сосудистой системы и каких его оболочек будет нарушено?
56. К атеросклерозу наиболее чувствительны артерии и особенно эластического и мышечно-эластического типов. С какими морфологическими изменениями стенки артерии с возрастом и особенностями трофики это связано?
57. В миокарде умершего пожилого человека электронномикроскопически было установлено резкое расширение щелей между мембранами кардиомиоцитов в составе нексусов. Могло ли подобное нарушение нексусов привести к остановке сердца и почему?
58. Повреждена стенка мелкого артериального сосуда. Отметьте особенности регенерации сосудов разного калибра.
59. Установлено, что у 70-летнего пациента со стажем курения в течение 50 лет резко изменена структура альвеолярного эпителия. Выявляются очаги деструкции и гибели альвеолярного эпителия, повреждается сурфактант. Как повлияют эти морфологические на физиологию дыхания? С чем связаны подобные изменения?
60. У пациентки 60 лет выявлено нарушение двигательная активность реснитчатого эпителия, вследствие чего в полости легочных альвеол резко увеличивается количество макрофагов. Чем объясняется это явление?
61. На вскрытии пожилого шахтера, умершего после хронического профессионального заболевания органов дыхания, выявлено, что лёгкие и регионарные лимфатические узлы имеют чёрный цвет. С чем это связано? Каким образом пыль оказывается в региональных лимфатических узлах?
62. Какие компоненты аэрогематического барьера могут претерпеть изменения в процессе старения? Какое функциональное значение они имеют?
63. С какими структурными возрастными изменениями связана старческая эмфизема лёгких?
64. Животное сразу после рождения поместили в стерильные условия. Через некоторое время при изучении препарата селезенки было обнаружено, что центры размножения в лимфатических узелках не сформировались. Дайте объяснения возникшим изменениям. Дайте объяснения возникшим изменениям.
65. Животному удалили вилочковую железу и через некоторое время были взяты на исследование лимфатические узлы. На препарате было обнаружено отсутствие Т-зависимой зоны. Дайте объяснения возникшим изменениям. Дайте объяснения возникшим изменениям.

66. При ангине происходит затруднение глотания, возникает боль, дискомфорт в области зева ротовой полости. Дайте объяснения возникшим изменениям с гистологической точки зрения.
67. У пациента резко увеличено суточное выделение мочи (до 10-15 литров в сутки). Глюкоза в моче отсутствует. Недостаточностью какого гормона это вызвано? Где вырабатывается данный гормон?
68. У женщины во время родов обнаружено понижение сократительной способности матки. Какой гормон может помочь в данной ситуации? Где он вырабатывается?
69. При проведении эксперимента животному ввели тиролиберин. Как это скажется на функции щитовидной железы?
70. В эксперименте у животного были перерезаны аксоны нейросекреторных клеток, находящихся в супраоптических и паравентрикулярных ядрах гипоталамуса. Накопление каких гормонов и в какой доле гипофиза изменится?
71. У неполовозрелого животного в эксперименте удалили эпифиз. Как это отразится на половом созревании?
72. При исследовании крови на гормоны у пациента выявлено пониженное содержание глюкокортикоидов. Какой при этом будет реакция аденогипофиза?
73. У пациента в связи с опухолевым процессом была удалена кора одного надпочечника. Изменится ли структура коры другого надпочечника?
74. При проведении эксперимента животному ввели тиролиберин. Как это скажется на функции щитовидной железы?
75. На гистологическое исследование поступил препарат щитовидной железы пациентки М., 27 лет, в котором видны фолликулы, выстланные высоким эпителием и заполненные светлым коллоидом с многочисленными резорбционными вакуолями. О каком функциональном состоянии железы свидетельствует данная картина?
76. При гистологическом исследовании препарата щитовидной железы пациента М. было обнаружено, что фолликулы выстланы плоским эпителием и заполнены плотным секретом. О каком функциональном состоянии железы свидетельствует эта морфологическая картина?
77. При биохимическом исследовании крови пациента выявлено пониженное содержание кальция. С изменением уровня каких гормонов это может быть связано?
78. Пациентка 69 лет жалуется на постоянное чувство сухости во рту. Как изменяются слюнные железы?
79. У больной 78 лет произошла атрофия слизистой оболочки языка. Какая чувствительность потеряна? Какие структуры при этом повреждены?
80. При обращении к стоматологу пациентка 76 лет отмечает отсутствие болевых проявлений при лечении глубокого кариеса даже без анестезии. Какими возрастными изменениям пульпы можно объяснить данное явление?
81. Пациент П.И. Ковалев 73 лет регулярно посещает стоматолога, т.е. полость рта санирована и проведено протезирование. Однако пациент отмечает, что с возрастом нужно больше времени для процесса пережёвывания пищи. С чем связаны подобные изменения, по Вашему мнению,?
82. С какими процессами связана повышенная чувствительность зубов у пожилых людей при отсутствии заболеваний твёрдых тканей зуба?
83. Разрастание соединительной ткани в печени (фиброз) приводит к нарушению циркуляции крови в классических дольках. Какое направление движения крови в таких дольках?
84. К гастроэнтерологу обратился больной 76 лет с жалобами на затруднение глотания, чувство затруднения прохождения пищи по пищеводу. С какими морфофункциональными изменениями стенки пищевода с возрастом это связано?

85. Исследование желудочного сока пациента 67 лет показало снижение кислотности желудочного сока. Со снижением активности каких клеток это связано? Дайте характеристику их морфологии.
86. В плазме крови у пожилого человека отмечено уменьшение концентрации аминокислот. Врач связал это с возрастными изменениями пищеварения. С какими возрастными морфофункциональными изменениями стенки кишки это может быть связано?
87. У пациента 76 лет обнаружено снижение объема поджелудочной железы в 2 раза. Характерны ли такие показатели в данном возрасте? Какие морфологические изменения этому способствуют?
88. При эндоскопическом исследовании у пациента 78 лет наблюдается отсутствие специфических структур рельефа тонкой кишки. Какие компоненты определяют особенности рельефа слизистой оболочки этого органа?
89. Кровь больного 73 лет медленно свёртывается. Может ли это быть связано с нарушениями функций печени? С какими гистоструктурами печени связано это нарушение?
90. Атрофический гастрит, часто встречающийся у пожилых людей, сопровождается анемией. С нарушением функциональной активности каких клеток она связана?
91. В общем анализе мочи у 69-летнего пациента обнаружено большое количество белка. Какой этап процесса мочеобразования нарушен?
92. Пациент Ш., 78 лет, жалуется на частые позывы к мочеиспусканию днем и ночью. Акт мочеиспускания удлинен, затруднено его начало, объем отделяемой мочи 30-50 мл. С патологией какого органа это может быть связано? Поясните, почему.
93. При проведении экскреторной урографии у женщины 49 лет на снимках обнаружен удвоенный мочеточник. С нарушением развития какого эмбрионального зачатка связана данная патология?
94. У пациентки К., 42 лет, как осложнение нейрохирургического вмешательства, резко увеличилось суточное выделение мочи (до 12 литров в сутки). Глюкоза в моче отсутствует. Какой этап процесса мочеобразования нарушен и с чем это связано? Какой гормон может помочь в данной ситуации?
95. На микроскопическое исследование поступили биоптаты почек двух пациентов. В одном препарате обнаружены: гиалиноз клубочков, дистрофия канальцев, склероз интерстиция; в другом данные изменения отсутствуют. Какой из препаратов принадлежит почке 73-летнего пациента?
96. У больной 58 лет, страдающей сахарным диабетом 2-го типа, средний суточный уровень глюкозы в крови составляет 10-12 ммоль/л, при этом глюкоза определяется в моче. Какой этап мочеобразования нарушен? Каков механизм появления глюкозы в моче?
97. В общем анализе мочи у пациента М. обнаружено большое количество выщелоченных (измененных) эритроцитов. С чем это может быть связано? Какая фаза мочеобразования нарушена?
98. С возрастом уменьшается число клеток Лейдига. С какого возрастного периода наблюдаются последствия этого процесса у мужчин?
99. В связи с чем, малоподвижный образ жизни у мужчин является одной из причин возникновения аденомы предстательной железы?
100. У мужчин, длительное время работающих в горячих цехах, страдает сперматогенез. С чем это связано?
101. По данным ВОЗ у хронических курильщиков уменьшается длина полового члена. С чем это связано?
102. С чем связано нарушение мочевыделительной функции при аденоме предстательной железы у мужчин?
103. Одной из причин нарушения репродуктивной функции является аденома передней доли гипофиза. Объясните механизм её развития у женщины.

104. А. П. Чехов в «Руководстве для желающих жениться» указывал, что усики над верхней губой свидетельствуют о бесплодии невесты. Почему? Всегда ли это подтверждается?
105. С какой целью в центрах репродуктивного здоровья обязательно назначают исследование гормонов гипофиза?
106. Морфологически исследовали яичник, содержащий мало примордиальных фолликулов и единичные первичные вторичные фолликулы, атретические тела, желтых и белых тел нет. К какому возрасту можно отнести исследуемый яичник?
107. При исследовании крови на гормоны у пациентки П., 55 лет, установлено повышенное содержание андрогенов. Какие структуры в женском организме ответственны за синтез этих гормонов?
108. При ультразвуковом исследовании яичника обнаружен крупный зрелый фолликул, резко набухающий над поверхностью органа. Предположительно на какие сутки овариально-маточного цикла было произведено исследование?
109. При ультразвуковом исследовании яичника отмечается наличие большого количества примордиальных фолликулов, первичных, вторичных фолликулов, атретических тел, отсутствие желтых тел, третичных фолликулов. Для какого возрастного периода характерна такая структура яичника?