

На правах рукописи

Абрамкин Эдуард Эдуардович

**МОРФОФУНКЦИОНАЛЬНОЕ СОСТОЯНИЕ СЕМЕННИКОВ КРЫС  
ПРИ ПРИМЕНЕНИИ КУРСОВОЙ ПОЛИХИМИОТЕРАПИИ**

3.3.2. Патологическая анатомия

Автореферат диссертации на соискание ученой степени  
кандидата медицинских наук

Новосибирск – 2026

Работа выполнена в федеральном государственном бюджетном образовательном учреждении высшего образования «Амурская государственная медицинская академия» Министерства здравоохранения Российской Федерации

**Научный руководитель:**

**доктор медицинских наук, профессор**

**Макаров Игорь Юрьевич**

**Официальные оппоненты:**

доктор медицинских наук, профессор

**Брюхин Геннадий Васильевич**

(Федеральное государственное бюджетное образовательное учреждение высшего образования «Южно-Уральский государственный медицинский университет» Министерства здравоохранения Российской Федерации, кафедра гистологии, эмбриологии и цитологии, заведующий)

доктор медицинских наук, профессор

**Майбородин Игорь Валентинович**

(Федеральное государственное бюджетное учреждение науки Институт химической биологии и фундаментальной медицины Сибирского отделения Российской академии наук, лаборатория инвазивных медицинских технологий, главный научный сотрудник)

**Ведущая организация:** Федеральное государственное бюджетное образовательное учреждение высшего образования «Астраханский государственный медицинский университет» Министерства здравоохранения Российской Федерации

Защита диссертации состоится «\_\_\_\_\_» \_\_\_\_\_ 2026 г. в «\_\_\_\_\_» часов на заседании диссертационного совета 21.2.046.05, созданного на базе федерального государственного бюджетного образовательного учреждения высшего образования «Новосибирский государственный медицинский университет» Министерства здравоохранения Российской Федерации (630091, г. Новосибирск, Красный проспект, 52)

С диссертацией можно ознакомиться в библиотеке и на сайте Новосибирского государственного медицинского университета (630091, г. Новосибирск, ул. Залесского, д. 4; тел. 8 (383) 222-68-35; <https://new.ngmu.ru/dissers/get-file/5186>)

Автореферат разослан «\_\_\_\_\_» \_\_\_\_\_ 2026 г.

Ученый секретарь диссертационного совета

С. В. Залавина

## ОБЩАЯ ХАРАКТЕРИСТИКА РАБОТЫ

**Актуальность избранной темы.** Актуальность избранной темы. В последние годы отмечается рост заболеваемости злокачественными новообразованиями как среди взрослого, так и среди детского населения (Каприна А. Д. с соавт., 2023; Howlader N. et al., 2018; Голивец Т. П. с соавт., 2015). Совершенствование методов диагностики и лечения онкологических заболеваний, внедрение современных схем полихимиотерапии способствовали снижению смертности и увеличению продолжительности жизни пациентов, перенесших противоопухолевую терапию (Багиров И. А., 2019; Steliarova-Foucher E. et al., 2017). В то же время возрастает значение отдаленных последствий химиотерапии, среди которых особое место занимает нарушение репродуктивной функции (Литвинова Н. А. с соавт., 2021; Tremblay A. R. et al., 2018; Агеева Т. А., Гвоздева Н. В., 2012).

Известно, что противоопухолевые препараты воздействуют не только на опухолевые клетки, но и на нормальные ткани организма, обладающие высокой пролиферативной активностью (Anan H. N. et al., 2017). В результате цитостатического воздействия повреждаются клетки слизистых оболочек, костного мозга, волосяных фолликулов, а также органы репродуктивной системы (Пушкарь Д. Ю., 2017; Винник Ю. Ю. с соавт., 2017; Jungwirth A. et al., 2015). У мужчин цитостатически индуцированное поражение яичек может сопровождаться нарушением сперматогенеза, изменением гормональной функции семенников и снижением фертильности (Barrett P. H. et al., 2020; Tremblay A. R. et al., 2018).

Особую актуальность данная проблема приобретает в связи с увеличением количества лиц молодого возраста, переживших онкологическое заболевание и нуждающихся в сохранении качества жизни, в том числе репродуктивного здоровья (Винник Ю. Ю., 2017; Демина Е. А. с соавт., 2017). Понимание механизмов повреждения мужских половых желез при проведении полихимиотерапии необходимо для разработки эффективных программ профилактики, реабилитации и коррекции нарушений фертильности.

Органы репродуктивной системы человека являются малодоступными для прижизненного морфологического исследования, в связи с чем большинство имеющихся данных основано преимущественно на клинико-лабораторных наблюдениях. При этом сведения о морфофункциональных изменениях в семенниках, возникающих на различных этапах воздействия цитостатиков, остаются недостаточными. Немногочисленные экспериментальные исследования свидетельствуют о неблагоприятном влиянии препаратов, входящих в протокол СНОР, на мужскую репродуктивную систему. Однако в современной отечественной и зарубежной литературе практически отсутствуют данные, касающиеся оценки морфофункционального состояния мужских половых желез при воздействии химиотерапии под прикрытием антиоксиданта – дигидрохверцетина.

В связи с этим комплексное исследование морфологических, морфометрических,

иммуногистохимических, биохимических и цитологических изменений семенников при экспериментальном введении курса химиотерапии, а также оценка возможности их коррекции с помощью дигидрохверцетина являются актуальными и представляют научный и практический интерес.

**Степень разработанности темы диссертации.** Несмотря на высокую клиническую значимость проблемы воздействия противоопухолевой терапии на мужские половые железы, исследования, посвященные профилактике индуцированной полихимиотерапией азооспермии и другим нарушениям мужской фертильности, остаются недостаточными. Морфологические исследования, раскрывающие особенности изменений сперматогенеза, микроскопической анатомии семенников, состояния эндокринного аппарата и межтканевых взаимоотношений при воздействии цитостатиков, представлены ограниченно.

Существенный дефицит фундаментальных научных работ, направленных на изучение механизмов и степени поражения мужской половой сферы в условиях интенсивной химиотерапии, ограничивает возможности разработки патогенетически обоснованных мер профилактики и коррекции нарушений репродуктивного здоровья. Отсутствуют комплексные экспериментальные исследования, посвященные оценке морфофункционального состояния мужских половых желез при воздействии схемы СНОР в сочетании с антиоксидантом дигидрохверцетином.

**Цель исследования.** Изучить структурно-функциональное состояние семенников крыс после введения комплекса цитостатиков и при применении дигидрохверцетина.

**Задачи исследования.**

1. Изучить макро- и микроскопические изменения в семенниках крыс после проведения курсов химиотерапии на различных этапах эксперимента.
2. Изучить морфометрические и иммуногистохимические параметры сперматогенного эпителия после проведения курсов химиотерапии на различных этапах эксперимента.
3. Оценить морфометрические изменения эндокринного аппарата семенников крыс после проведения курсов химиотерапии на различных этапах эксперимента.
4. Оценить уровень половых гормонов у экспериментальных животных, после проведения курсов химиотерапии на различных этапах эксперимента.
5. Провести цитологическое исследование эпидидимального содержимого крыс после проведения курсов химиотерапии на различных этапах эксперимента.
6. С помощью морфологических методов изучить антиоксидантные свойства дигидрохверцетина, включенного в курс химиотерапии, на различных этапах эксперимента.

**Научная новизна.** Впервые в эксперименте изучены морфофункциональные изменения семенников и эпидидимального содержимого у самцов крыс при двукратном введении

комплекса препаратов, входящих в протокол СНОР. Установлено, что химиотерапия вызывает стойкое повреждение сперматогенного эпителия, эндокринного аппарата семенников и нарушение гормональной регуляции, сопровождающееся ухудшением количественных и качественных показателей спермы.

Впервые на основании корреляционного анализа показано, что химиотерапевтическое воздействие комплекса препаратов, входящих в протокол СНОР, приводит к прогрессирующему нарушению морфофункциональных взаимосвязей между эндокринным аппаратом семенников и сперматогенным эпителием.

Впервые показано протективное действие дигидрохверцетина, проявляющееся сохранением структуры семенников, улучшением сперматогенеза и нормализацией гормонального статуса при введении комплекса препаратов, входящих в протокол СНОР.

**Теоретическая и практическая значимость работы.** Полученные сведения расширяют научные представления о патологических изменениях в семенниках при применении противоопухолевой терапии и ориентируют на возможность коррекции бесплодия природным биофлаваноидом – дигидрохверцетином.

**Методология и методы диссертационного исследования.** Использовался системный подход и комплексный анализ полученных данных морфологических, биохимических, цитологических и иммуногистохимических исследований. Проводился комплексный анализ научных трудов отечественных и зарубежных авторов.

При исследовании семенников крыс проводилось определение массы и объема семенников. Стереологические параметры исследовались на 3 уровнях – гистопографическом, тканевом и цитологическом. На цитологическом уровне в каждом наблюдении определялся «цитологический профиль сперматогенеза». Для иммуногистохимического исследования использовались 4 коммерческих моно- и поликлональных антител. Для биохимического исследования использовался иммуноферментный анализ половых гормонов (тестостерон, лютеинизирующий и фолликулостимулирующий гормоны).

#### **Положения, выносимые на защиту:**

1. Двукратное введение комплекса препаратов СНОР приводит к значительному повреждению процесса сперматогенеза, эндокринного аппарата семенников и сопровождается снижением синтеза тестостерона и компенсаторным увеличением выработки лютеинизирующего и фолликулостимулирующего гормонов.

2. Применение антиоксиданта дигидрохверцетина в сочетании с введением химиопрепаратов предотвращает развитие атрофии семенников, обеспечивает поддержание структурной целостности и функциональной активности эндокринного аппарата семенников.

**Степень достоверности.** Все использованные методические приемы и способы статистической обработки соответствуют поставленным целям и задачам, позволяют получить

доступные анализу достоверные результаты. Диссертация выполнена на достаточном экспериментальном материале с использованием сертифицированного оборудования, современных высокоинформативных методов морфологического исследования (световая микроскопия, морфометрия, иммуногистохимическое исследование), иммуноферментного исследования.

**Апробации работы.** Основные материалы диссертации доложены и обсуждены на: заседаниях проблемной комиссии Амурской государственной медицинской академии (Благовещенск, 2021, 2022, 2023, 2024); заседаниях Амурского областного научно-практического общества патологоанатомов (Благовещенск, 2021, 2022, 2023, 2024); Всероссийской научной конференции с международным участием, посвященной 60-летию НИИ Морфологии человека «имени академика А. П. Авцына» (Москва, 2021); V Дальневосточном медицинском молодежном форуме (Хабаровск, 2021); II Всероссийской научно-практической конференции «Современная патология: опыт, проблемы, перспективы» (Самара, 2021); XIII Съезде онкологов и радиологов стран СНГ и Евразии (Нурсултан, Казахстан, 2022); VI Международной морфологической научно-практической конференции студентов и молодых ученых (Новосибирск, 2021); VI Съезде Российского общества патологоанатомов (Новосибирск, 2022); VII Международной морфологической научно-практической конкурс-конференции студентов и молодых ученых (Новосибирск, 2022); 17-м Российско-Китайском форуме по биомедицинским и фармацевтическим наукам (Харбин, 2022); Научной конференции «Молодые ученые – науке» (Благовещенск, 2023); VII Всероссийской научно-практической конференции с международным участием «Актуальные вопросы патологоанатомической практики» (Челябинск, 2023), VIII Всероссийской научно-практической конференции с международным участием «Актуальные вопросы патологоанатомической практики» (Челябинск, 2024); Российско-Китайском биомедицинском форуме «Innovative methods of diagnostic and treatments in traditional Russian and Chinese medicine» (Харбин, 2024).

**Внедрение результатов диссертации в практику.** Результаты исследований используются при чтении лекций и проведении практических занятий на кафедре патологической анатомии с курсом судебной медицины ФГБОУ ВО «Амурская государственная медицинская академия» Минздрава России. Методики и результаты исследований могут использоваться для улучшения понимания и выявления последствий химиотерапии на репродуктивные органы, обеспечивая лучшее обоснование лечебных стратегий и предупреждая возможные негативные последствия.

**Публикации.** Основное содержание диссертации отражено в 18 опубликованных научных работах, в том числе 5 статей в научных журналах и изданиях, включённых в перечень рецензируемых научных изданий, в которых должны быть опубликованы основные научные результаты диссертаций на соискание ученой степени кандидата наук, из них 2 статьи в журнале

категории К1, входящем в список изданий, распределённых по категориям К1, К2, К3.

**Объем и структура диссертации.** Диссертация изложена на 179 страницах машинописного текста и включает введение, обзор литературы, описание материала и методов исследования, результаты исследования и их обсуждение, заключение, выводы, практические рекомендации, список иллюстративного материала и список литературы из 239 источников, в том числе 173 работы зарубежных авторов. Работа включает 23 таблицы и 38 рисунков.

**Личный вклад автора.** Автор лично участвовал в выборе направления исследования, постановке цели и задач, в их реализации, в проведении экспериментального исследования и сборе экспериментального материала, применении методики подсчета структур семенников крыс, иммуногистохимического анализа, статистической обработке полученных данных, выборе и описании иллюстративного материала.

### **МАТЕРИАЛ И МЕТОДЫ ИССЛЕДОВАНИЯ**

Исследования проведены на базе кафедры патологической анатомии с курсом судебной медицины ФГБОУ ВО «Амурская государственная медицинская академия» Минздрава России, в период с 2021 г. по 2024 г.

Эксперимент выполнен на 90 половозрелых самцах крыс линии Wistar в возрасте 90 суток, весом 270–300 граммов. До начала эксперимента животные проходили двухнедельный период адаптации. После адаптации животных рассадил в пластиковые клетки со свободным доступом к воде и пище по 5 самцов, из них выделили 3 группы: первая группа – контроль (n = 10), вторая и третья группы (n = 80). Первая экспериментальная группа состояла из 40 крыс, получавших внутривентрикулярно двукратно с интервалом в 7 суток комплекс препаратов, входящих в протокол СНОР. Второй экспериментальной группе (n = 40), после введения препаратов входящих в протокол СНОР, ежедневно с кормом добавляли дигидрокверцетин.

Для исследования материала на светооптическом микроскопе (Микромед 3 Вар. 2 Led M) гистологические срезы окрашивали по стандартной методике гематоксилином и эозином. Для количественной оценки степени апоптоза и пролиферативной активности проводили иммуногистохимическое окрашивание срезов с использованием антител Ki-67, Caspase-3, p53 и CD117. Для цитологического исследования эпидидимальной суспензии использовали камеру Горяева. При морфометрии использовали автоматизированную систему захвата и обработки изображений с программным обеспечением «Micropictures», с последующим проведением компьютерной морфометрии с использованием программы «ImageScore».

Концентрацию тестостерона, лютеинизирующего и фолликулостимулирующего гормонов измеряли иммуноферментным методом, используя набор реагентов ООО «Хема» (Москва), на полуавтоматическом иммуноферментном анализаторе Immunochem-2100 (США) согласно инструкции производителя.

Статистическая обработка полученных результатов проводилась с использованием

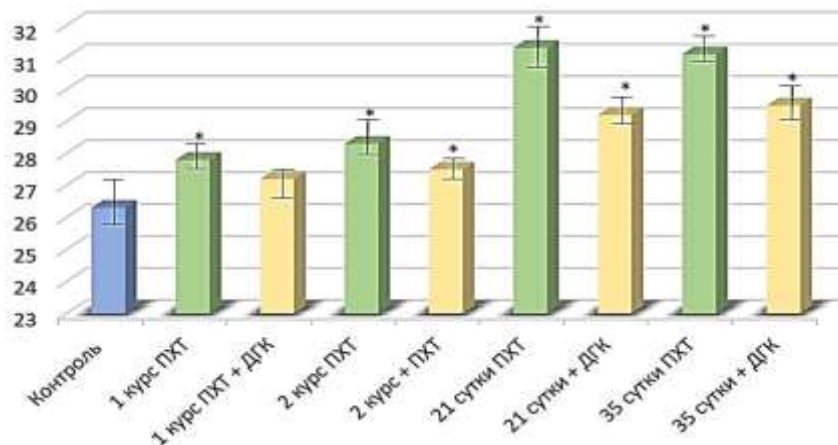
программы Statistica for Windows (StatSoft США) и Excel 2021. Для количественных признаков рассчитывали следующие признаки описательной статистики: медиану (Me) и квартили (Q1; Q3). В тех случаях, когда переменная содержала большое количество одинаковых значений, медиана и квартили были дополнены средней арифметической (M) и стандартной ошибкой (m). Для сравнения трех независимых групп по количественному признаку использовали непараметрический критерий Манна – Уитни. Для сравнения трех независимых групп по качественному признаку использовали непараметрический критерий хи-квадрат Пирсона, при малом количестве наблюдений использовали точный критерий Фишера.

## **РЕЗУЛЬТАТЫ ИССЛЕДОВАНИЯ И ИХ ОБСУЖДЕНИЕ**

**Результаты морфологической характеристики семенников крыс после комплекса препаратов, входящих в протокол СНОР на 7–14-е сутки.** Проведенное исследование показало, что введение комплекса препаратов, входящих в протокол СНОР, сопровождается закономерным снижением массы, размеров и объема семенников экспериментальных животных. Уже на 7-е сутки после первого курса химиотерапии отмечалось уменьшение массы семенников на 2,31 %, после повторного введения препаратов выраженность этих изменений возрастала и достигала 17,92 % в сравнении с показателями группы контроля. Назначение дигидрокверцетина приводило к частичному нивелированию отрицательного влияния цитостатиков на объемно-весовые показатели мужских половых желез, разница между экспериментальными группами составила ~ 5,9 %.

При макроскопическом исследовании семенники экспериментальных животных сохраняли овоидную форму, однако их ткань приобретала признаки нарушения кровенаполнения. При микроскопическом исследовании были выявлены выраженные патологические изменения, включавшие утолщение белочной оболочки (Рисунок 1.), полнокровие сосудов, интерстициальный отек, расширение межканальцевых пространств, а также признаки нарушения сосудистой проницаемости. После второго курса химиотерапии указанные изменения становились более выраженными и сопровождалось гиалинозом коллагеновых волокон, разрушением эластических структур и развитием склеротических изменений.

У животных первой экспериментальной группы изменения стромального компонента были более выраженными, чем у животных, получавших дигидрокверцетин. Площадь межканальцевой соединительной ткани увеличивалась, а площадь паренхимы уменьшалась, что сопровождалось снижением коэффициента стромально-паренхиматозного соотношения и свидетельствовало о сокращении размеров и количества семенных канальцев.



Примечание: вертикальные отрезки соответствуют первому (Q1) и третьему (Q3) квартилям; \* – результаты статистически значимы по сравнению с контролем ( $p < 0,05$ ).

Рисунок 1 – Толщина соединительнотканной капсулы яичек экспериментальных животных

**Морфометрическая и иммуногистохимическая характеристики сперматогенного эпителия.** Применение комплекса препаратов, входящих в протокол СНОР, приводило к выраженному повреждению сперматогенного эпителия. Наблюдались отслойка и десквамация клеток эпителия, уменьшение толщины сперматогенного пласта (на 52,25 % в первой экспериментальной группе и на 30,03 % во второй группе,  $p < 0,01$ ), снижение числа сперматогоний, сперматоцитов, сперматид и сперматозоидов в составе канальцев (Рисунки 2 и 3). В ряде канальцев определялись очаги синдрома клеток Сертоли, а также наличие гигантских многоядерных клеток. Увеличивалось число канальцев со слущенным эпителием, что нашло отражение в изменении стромально-паренхиматозного соотношения (Рисунок 4).

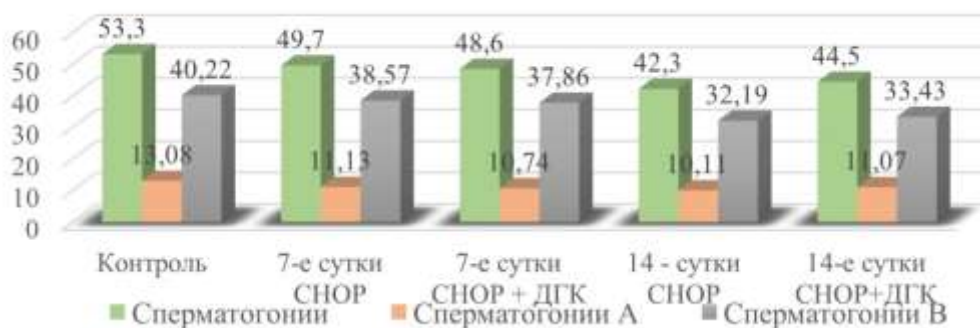


Рисунок 2 – Динамические изменения среднего количества сперматогоний на поперечном срезе канальце после проведения химиопрепаратов 7–14-е сутки

Функциональные индексы сперматогенеза, включая индекс сперматогенеза, герминативный индекс, клеточный индекс Сертоли и индекс зрелости сперматогенеза, свидетельствовали о выраженном угнетении генеративной функции семенников.

Иммуногистохимическое исследование показало снижение пролиферативной активности сперматогенных клеток по экспрессии Ki-67 и усиление апоптотических процессов, подтвержденное увеличением экспрессии Caspase-3 и p53. Изменения экспрессии CD117 указывали на нарушение процессов дифференцировки сперматогенных клеток.

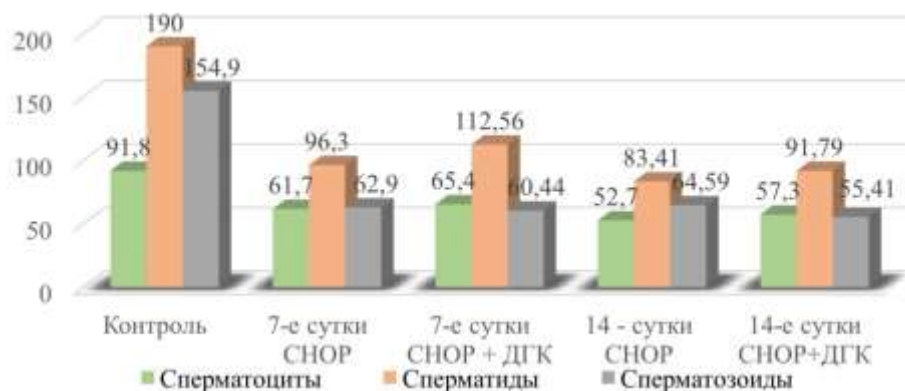

Рисунок 3 – Динамические изменения среднего количества сперматоцитов, сперматид, сперматозоидов после проведения химиопрепаратов 7–14-е сутки

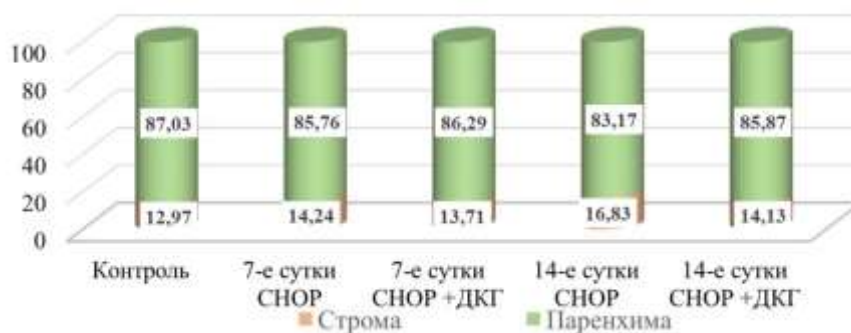


Рисунок 4 – Динамические изменения стромально-паренхиматозного соотношения семенников крыс экспериментальных групп 7–14-е сутки

На фоне применения дигидрокверцетина структурные нарушения сперматогенного эпителия были менее выраженными. Отмечалось лучшее сохранение толщины эпителиосперматогенного слоя, меньшая выраженность десквамации клеток.

**Морфофункциональное состояние эндокринного аппарата семенников.** Анализ состояния интерстициальных эндокриноцитов показал, что курсовое введение химиопрепаратов вызывает выраженные изменения клеток Лейдига. У животных первой экспериментальной

группы отмечалось уменьшение объема клеток Лейдига (на 18,94 % у животных первой экспериментальной группы и на 16,12 % у животных второй экспериментальной группы,  $p < 0,01$ ), увеличение доли малых, морфофункционально неактивных форм, снижение числа крупных и средних клеток, обладающих высокой стероидогенной активностью (Рисунок 5). Индекс морфофункциональной активности клеток Лейдига снижался (на 12,27 % у животных первой экспериментальной группы и на 10,68 % у животных второй экспериментальной группы). Повторное применение комплекса препаратов, входящих в протокол СНОР, приводило к ухудшению показателей в обеих экспериментальных группах.

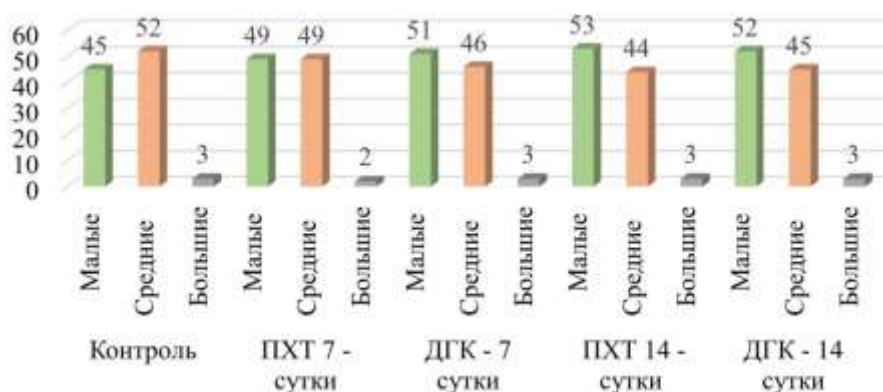


Рисунок 5 – Динамические изменения количества морфофункциональных форм клеток Лейдига СНОР 7–14-е сутки (%)

Применение дигидрокверцетина оказывало защитное действие на эндокринный аппарат семенников. На фоне его введения сохранялись более высокие объемные и морфометрические показатели клеток Лейдига, предотвращалось развитие выраженной атрофии интерстициальной ткани, а функциональная активность эндокринных клеток была выше, чем в группе животных, получавших только СНОР.

**Гормональные изменения.** Анализ представленных данных демонстрирует, что после первого курса противоопухолевой терапии наблюдалось значительное снижение уровня тестостерона у особей обеих экспериментальных групп ( $p < 0,01$ ). Первая группа продемонстрировала статистически значимое падение уровня гормона относительно контрольной группы на 52,36 %. Во второй экспериментальной группе также отмечено уменьшение содержания тестостерона – на 48,62 % ( $p < 0,01$ ), что подтверждает эффект подавления синтеза тестостерона цитостатическими препаратами. Отмеченная разница в степени угнетающего воздействия между двумя экспериментальными группами составила 7,26 %.

После повторного курса отмечалось повторное снижение уровня тестостерона. Так в первой экспериментальной группе отмечалось достоверное снижение уровня тестостерона

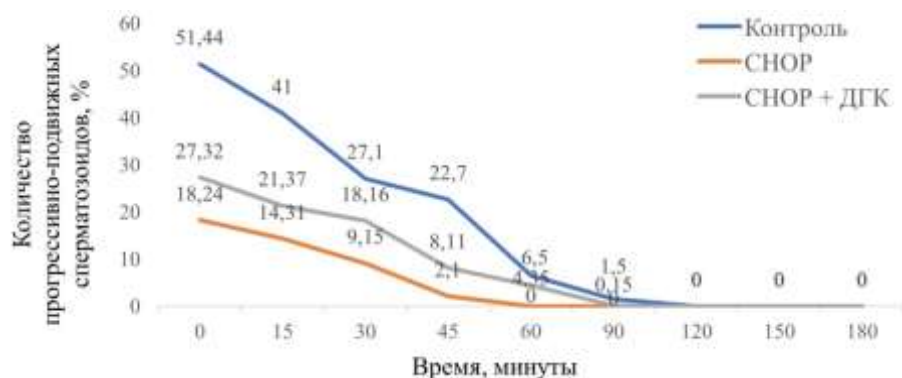
относительно группы контроля на 70,23 %. Во второй экспериментальной группе также отмечено снижение содержания тестостерона – на 65,5 %. Разница между экспериментальными группами увеличилась от 7,26 % до 13,7 %, что позволяет предположить частичное ослабляющее воздействие дигидрокверцетина на механизм подавления секреции тестостерона цитостатиками.

Статистически значимое повышение уровня лютеинизирующего гормона у животных обеих экспериментальных групп свидетельствует о нарушении функции половых желез. Так в первой экспериментальной группе достоверное отличие в сравнении с контролем составило 72,37 % ( $p < 0,01$ ), во второй экспериментальной группе – 72,59 % ( $p < 0,01$ ). На 14-е сутки разница с группой контроля незначительно снизилась, так в первой экспериментальной группе показатель лютеинизирующего гормона был достоверно выше, чем в группе контроля на 67,14 %, во второй – на 69,55 %.

Одновременно при снижении уровня тестостерона отмечалось достоверное увеличение уровня фолликулостимулирующего гормона у животных обеих экспериментальных групп. Так разница между первой экспериментальной группой и контролем на 7-е сутки составила 71,85 %, между второй экспериментальной группой и контролем – 65,36 %. Разница между экспериментальными группами составила 19,48 %

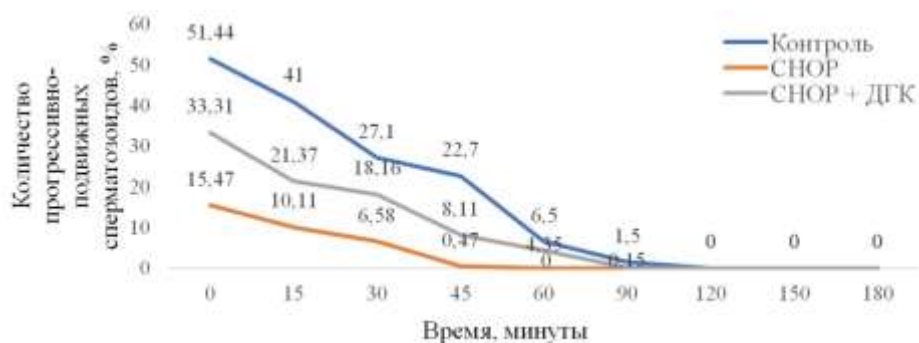
**Цитологическое исследование эпидидимального содержимого.** Курсовое введение комплекса препаратов СНОР сопровождалось снижением общего количества сперматозоидов в эпидидимальной суспензии, уменьшением доли активно-подвижных и слабо-подвижных форм, увеличением числа неподвижных и патологически измененных сперматозоидов. Так 47,13 млн в 1 мл в первой экспериментальной группе, что на 112,29 % выше, чем в группе контроля (22,2 млн в 1 мл) ( $p < 0,01$ ), в группе с добавлением антиоксиданта 42,51 млн в 1 мл, что на 91,48 % выше, чем аналогичный показатель в группе контроля ( $p < 0,01$ ). После повторного курса химиотерапии на 14-е сутки в первой экспериментальной группе разница с группой контроля составила 45,71 % ( $p < 0,01$ ) и на 6,32 % меньше, чем во второй экспериментальной группе, а во второй экспериментальной группе отмечалось незначительное увеличение общего количества сперматозоидов в 1 мл, и разница с группой контроля составила 42,05 % ( $p < 0,01$ ). Нарушения затрагивали как количественные, так и качественные характеристики спермы, что свидетельствовало о выраженном угнетении репродуктивного потенциала.

Применение дигидрокверцетина сопровождалось более благоприятными показателями эпидидимального содержимого: общее количество сперматозоидов, их подвижность (Рисунки 6 и 7), жизнеспособность и морфологическая полноценность были выше, чем у животных, получавших только химиотерапию.



Примечание. Горизонтальная ось – время в минутах (0–180), вертикальная ось – количество «дергающихся» сперматозоидов, выраженное в % (0–60).

Рисунок 6 – Динамика содержания прогрессивно-подвижных сперматозоидов в эпидидимальной суспензии животных контрольной и экспериментальных групп на 7-е сутки



Примечание. Горизонтальная ось – время в минутах (0–180), вертикальная ось – количество прогрессивно подвижных сперматозоидов, выраженное в % (0–60).

Рисунок 7 – Динамика содержания прогрессивно подвижных сперматозоидов в эпидидимальной суспензии животных контрольной и экспериментальных групп на 14-е сутки

**Результаты морфологической характеристики семенников крыс после комплекса препаратов, входящих в протокол SNOR на 21–35-е сутки.** Одним из важных критериев, затрагивающих компенсаторно-приспособительные процессы в экспериментальной модели мужского бесплодия, вызванного применением комплекса противоопухолевых препаратов, являлся послекурсовой период, а именно 21–35-е сутки исследования.

Согласно данным Гелашвили О. А., 1 день жизни крысы равен 52 дням жизни человека. В перерасчете на человеческую модель 21-е сутки равны 3 годам послекурсового периода, и 35-е сутки равны 5 годам (Гелашвили О. А., 2008).

В ходе исследования было установлено, что к 21-м и 35-м суткам после воздействия химиотерапии у животных экспериментальных групп наблюдалось неполное восстановление

репродуктивных показателей по сравнению с контрольной группой. Масса тела и семенников оставалась сниженной в обеих экспериментальных группах (на 4,12 % и 7,47 % в первой экспериментальной группе и на 2,79 % и 5,74 % во второй экспериментальной группе), однако в группе с применением дигидрохверцетина эти показатели были ближе к контрольным значениям (разница в массе тела всего 0,29 % к 35-м суткам), что свидетельствует о протективном эффекте антиоксиданта. Семенники животных экспериментальных групп отличались меньшим объемом, повышенной плотностью, бледной окраской и сниженной васкуляризацией, что указывает на длительные структурные изменения после химиотерапевтического воздействия. При микроскопическом исследовании выявлены склеротические процессы в сосудистой стенке, накопление кислых гликозаминогликанов и нарушение стромально-паренхиматозного соотношения, что может негативно влиять на сперматогенез.

Несмотря на тенденцию к восстановлению, полной нормализации морфофункциональных параметров семенников к 35-м суткам не происходило. Применение дигидрохверцетина способствовало более быстрому и выраженному восстановлению, что подтверждает его протективную роль в отношении репродуктивной системы при химиотерапии.

**Морфометрическая и иммуногистохимическая характеристика сперматогенного эпителия.** Как на 21-е сутки, так и на 35-е сутки во всех экспериментальных группах сохраняются нарушения гематотестикулярного барьера, сопровождающиеся дистрофическими изменениями в сперматогенном эпителии (Рисунок 8).

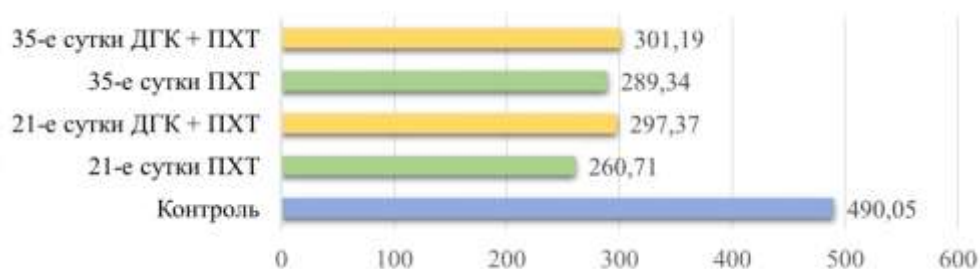


Рисунок 8 – Динамические изменения среднего количества сперматогенных клеток в канальце исследуемых животных 21–35-е сутки

Начиная с 21-х суток, в обеих экспериментальных группах отмечалось увеличение количества клеток сперматогенного эпителия относительно данных, полученных на 14-е сутки (Рисунки 9 и 10).

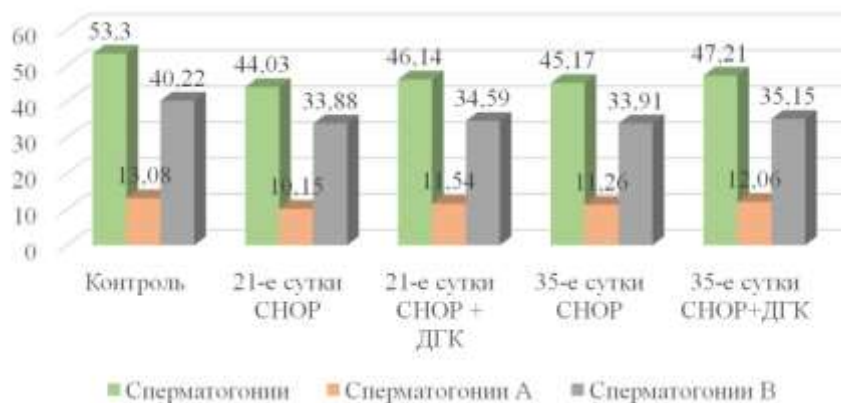


Рисунок 9 – Динамические изменения среднего количества сперматогенных клеток в канальце исследуемых животных 21–35-е сутки

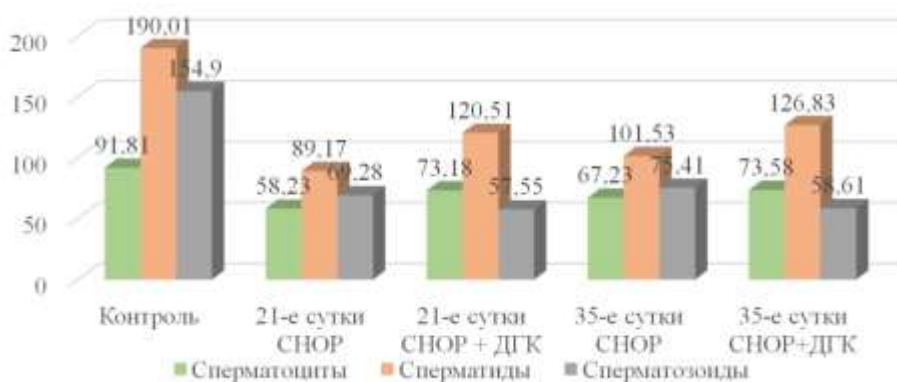


Рисунок 10 – Динамические изменения среднего количества сперматоцитов, сперматид, сперматозоидов в канальце исследуемых животных 21–35-е сутки

Данные, полученные при иммуногистохимическом исследовании, свидетельствуют о долговременном влиянии комплекса препаратов, входящих в протокол SHOR, на процессы пролиферации и апоптоза в тканях семенников. Динамическое изменение индексов Ki-67, p53 и Caspase-3 отражает сложный механизм восстановления тканей после токсического воздействия препаратов. Постепенная нормализация уровней указанных белков позволяет предположить наличие компенсаторных механизмов, направленных на поддержание гомеостаза репродуктивной системы организма. Процесс полного восстановления функций требует длительного времени и характеризуется поэтапностью восстановительных реакций.

**Морфофункциональное состояние эндокринного аппарата семенников.** При гистологическом исследовании эндокринного аппарата семенников крыс на 21-е, 35-е сутки в обеих экспериментальных группах отмечалось утолщение белочной оболочки, полнокровие и отек стромы, утолщение стенок кровеносных сосудов, отек интерстициальных островков, с

диффузным разрастанием соединительной ткани. В связи с выраженным отеком на 21-е сутки, аналогично 14-м суткам, островки плохо определялись, также сохранялась тенденция к сдавлению цитоплазмы эндокриноцитов, что приводило к тому, что клетки Лейдига приобретали вид сморщенных клеток с ядром неправильной формы, накоплением зерен липофусцина, что служило подтверждением дистрофических изменений в эндокриноцитах.

При исследовании клеток Лейдига экспериментальных групп, отмечалась следующая картина: на 21-е сутки исследования в первой экспериментальной группе обнаруживалось уменьшение клеток Лейдига малого размера на 4 % и увеличение средних и малых форм на 2 % в сравнении с 14-ми сутками исследования. Во второй экспериментальной группе происходили аналогичные изменения: количество малых форм эндокриноцитов уменьшалось на 6 %, в то время как количество средних и больших форм увеличивалось на 5 % и 1 % соответственно в сравнении с 14-ми сутками. Таким образом, показатели морфофункциональных форм клеток на 21-е сутки приближались к показателям из группы контроля.

На 35-е сутки в первой экспериментальной группе отмечалось снижение малых форм эндокриноцитов на 9 % и увеличение средних и больших форм эндокриноцитов на 2 % и 7 % соответственно. Во второй экспериментальной группе отмечалось снижение средних форм эндокриноцитов на 3 % и увеличение малых и больших размеров на 2 % и 1 % соответственно. Динамические изменения клеток Лейдига, различных морфофункциональных форм, нашло отражение в восстановлении гормонсинтезирующей функции (Рисунок 11).

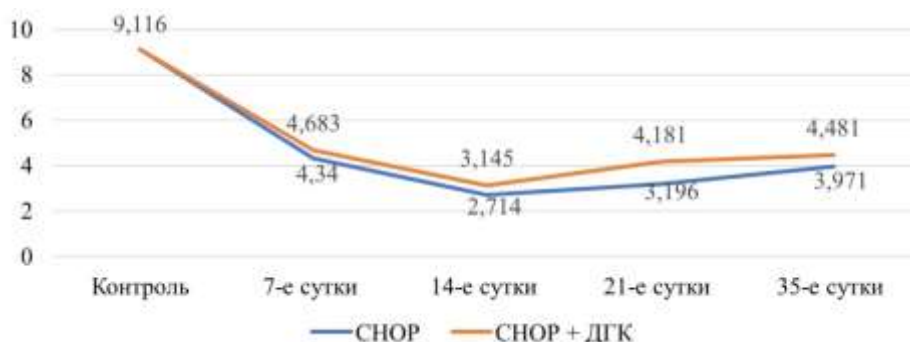


Рисунок 11 – Динамические изменения уровня тестостерона в зависимости от сроков исследования: 7–35-е сутки

**Цитологическое исследование эпидидимального содержимого.** Согласно полученным данным, в эпидидимальной суспензии у крыс первой экспериментальной группы на 35-е сутки отмечалось увеличение общего количества сперматозоидов на 3,86 % в сравнении с 21-ми сутками; таким образом, разница с группой контроля составила 36,84 % ( $p < 0,01$ ). Во второй экспериментальной группе отмечалось незначительное увеличение общего количества

сперматозоидов; таким образом, разница между 21-ми и 35-ми сутками составила 2,67 %, разница с первой экспериментальной группой составила 4,78 %. На фоне увеличения общего количества сперматозоидов, отмечалось снижение патологических форм. Так в первой экспериментальной группе разница в количестве между 21-ми и 35-ми сутками составила 24,41 %, во второй экспериментальной группе – 24,27 %. Стоит отметить, что на 35-е сутки во второй экспериментальной группе, несмотря на незначительную разницу в общем количестве сперматозоидов с первой экспериментальной группой, наблюдалась значительная разница в количестве патологических форм в количественном и в процентном соотношении, а именно 11,04 млн в 1 мл что составило 40,83 % (Рисунок 12).

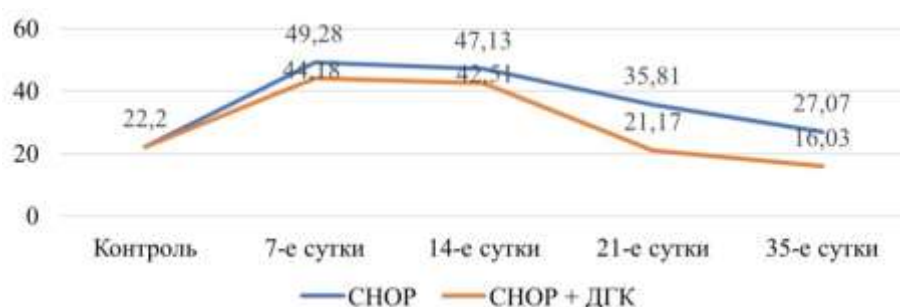
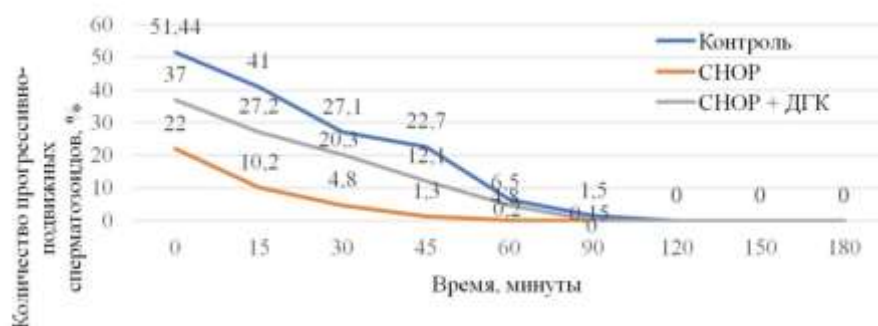


Рисунок 12 – Динамические изменения количества патологических форм сперматозоидов в зависимости от сроков исследования: 7–35е сутки

К 35-м суткам отмечалось увеличение фертильных форм, так в первой экспериментальной группе фракция прогрессивно-подвижных сперматозоидов увеличилась на 43,31 % по сравнению с 14-ми сутками, а во второй группе – на 50,93 % (Рисунок 13).



Примечание. Горизонтальная ось – время в минутах (0–180), вертикальная ось – количество прогрессивно подвижных сперматозоидов, выраженное в % (0–60).

Рисунок 13 – Динамические изменения фракции прогрессивно подвижных сперматозоидов в эпидидимальной суспензии животных контрольной и экспериментальных групп на 35-е сутки

**Корреляционный анализ.** Проведенный корреляционный анализ подтвердил тесную взаимосвязь между морфологическими изменениями структурных элементов семенников, состоянием их эндокринного и герминативного аппаратов, показателями гормонального профиля и цитологическими характеристиками эпидидимального содержимого. Выявленные корреляции свидетельствуют о единстве патологического процесса, развивающегося в мужских половых железах под воздействием цитостатиков.

### **ВЫВОДЫ**

1. Применение препаратов, входящих в протокол СНОР, у животных 1-й и 2-й экспериментальных групп приводит к снижению массы семенников на 17,92 % и 12,02 % ( $p < 0,01$ ) относительно группы контроля, увеличению стромально-паренхиматозного соотношения на 14,28 % и 7,14 %. Повторное применение комплекса химиопрепаратов усиливает данные нарушения, максимально выраженные на 14-е сутки эксперимента и достоверно сохраняющиеся на 21-е и 35-е сутки исследования.

2. Применение стандартизированных препаратов, входящих в протокол СНОР, у животных 1-й и 2-й экспериментальных групп приводит к повреждению гематотестикулярного барьера, уменьшению толщины сперматогенного эпителия на 52,23 % и 30,03 % ( $p < 0,01$ ) относительно группы контроля. Повторное применение химиопрепаратов сопровождалось резким снижением числа сперматозоидов в 1-й группе на 42,59 % и на 37,58 % во 2-й ( $p < 0,01$ ), сперматид на 56,1 % и 51,68 % ( $p < 0,01$ ) и сперматозоидов на 58,3 % и 64,22 % соответственно ( $p < 0,01$ ). Наиболее выраженные структурно-функциональные изменения определялись на 14-е сутки эксперимента и достоверно сохранялись на 21-е и 35-е сутки исследования.

3. Двукратное введение химиопрепаратов, входящих в протокол СНОР, вызывает глубокие структурные и функциональные нарушения в эндокринном аппарате семенников, сохраняющиеся до 35-х суток. На 7-е сутки эксперимента в обеих экспериментальных группах происходило снижение числа клеток Лейдига на 15,74 % и 11,11 % соответственно ( $p < 0,01$ ), уменьшение доли активных форм эндокриноцитов на 4 % и 6 % соответственно, и развитие признаков клеточной атрофии, усиливающейся на 14-е сутки. Морфологические изменения сопровождалось снижением уровня тестостерона на 52,36 % и 48,62 % ( $p < 0,01$ ) и компенсаторным повышением лютеинизирующего (на 262,03 % и 264,85 %,  $p < 0,01$ ) и фолликулостимулирующего гормонов (на 255,24 % и 186,01 %,  $p < 0,01$ ), что свидетельствует о нарушении гипофизарно-гонадной регуляции.

4. При цитологическом исследовании эпидидимального содержимого в группах животных с двукратным введением химиопрепаратов, входящих в протокол СНОР, отмечалось снижение общего количества сперматозоидов на 45,71 % и 42,05 % ( $p < 0,01$ ), подвижности и индекса фертильности сперматозоидов на 87,51 % и 70,23 % соответственно ( $p < 0,01$ ).

Наибольшее количество патологических форм сперматозоидов определялось на 14-е сутки эксперимента (47,13 млн в 1 мл). Данные изменения сохранялись на 21-е и 35-е сутки исследования.

5. В группах животных, получавших дигидрокверцетин на фоне химиотерапии, определялись наиболее высокие показатели двигательной активности и индекса фертильности сперматозоидов (разница между экспериментальными группами составила 56,55 %,  $p < 0,01$ ), восстановление сперматогенного эпителия (разница между экспериментальными группами составила 22,78 %,  $p < 0,01$ ), нормализация уровня тестостерона (разница между группами составила 11,38 %,  $p < 0,01$ ) и улучшение соотношения лютеинизирующий гормон / фолликулостимулирующий гормон, что свидетельствует о поддержании морфологической и функциональной стабильности эндокринного аппарата семенников.

Проведенный корреляционный анализ показал, что у самцов крыс после проведения химиотерапии комплексом препаратов, входящих в протокол СНОР, система взаимодействия между эндокринным аппаратом семенников и сперматогенным эпителием подвергается прогрессирующему повреждению, выражающемуся снижением количества сильных и средних связей, на фоне увеличения слабых корреляционных связей. Наибольшее выражение данные изменения имеют в группе без применения дигидрокверцетина.

### **ПРАКТИЧЕСКИЕ РЕКОМЕНДАЦИИ**

1. Материалы данной работы рекомендуется внедрить в учебный процесс кафедры патологической анатомии и применять при преподавании разделов общей патологической анатомии «паренхиматозные дистрофии», «стромально-сосудистые дистрофии», «компенсаторно-приспособительные процессы»; частной патологической анатомии – «болезни половых органов».

2. Результаты проведенных исследований рекомендуется включить в программу курсов судебной медицины при преподавании разделов по токсикологии, а также на кафедрах терапии лечебного и педиатрического факультетов, урологии при изучении вопросов, связанных с причинами мужского бесплодия и нарушениями репродуктивной функции.

Полученные в диссертационной работе данные рекомендуется использовать врачам патологоанатомам и судебным медикам для установления патогенеза заболеваний и танатогенеза.

### **СПИСОК РАБОТ, ОПУБЛИКОВАННЫХ ПО ТЕМЕ ДИССЕРТАЦИИ**

1. **Абрамкин, Э. Э.** Влияние цикловой полихимиотерапии на морфофункциональное состояние половых желез / **Э. Э. Абрамкин, И. Ю. Макаров, Н. В. Меньщикова** // **Бюллетень физиологии и патологии дыхания.** – 2021. – № 80. – С. 138–149.

2. Морфофункциональное состояние эндокринного аппарата семенников крыс после перенесенной противоопухолевой химиотерапии / **Э. Э. Абрамкин, И. Ю. Макаров,**

Н. В. Меньщикова [и др.] // **Journal of Siberian Medical Sciences**. – 2024. – Т. 8, № 3. – С. 102–114.

3. Оценка морфофункционального состояния эндокринного аппарата семенников крыс при применении дигидрокверцетина на фоне антигемобластозной терапии / **Э. Э. Абрамкин**, И. Ю. Макаров, Н. В. Меньщикова, А. А. Абрамкина // **Дальневосточный медицинский журнал**. – 2024. – № 4. – С. 80–85.

4. **Абрамкин, Э. Э.** Влияние препаратов, применяющихся при лечении гемобластозов на морфофункциональное состояние сперматозоидов / **Э. Э. Абрамкин**, Н. В. Меньщикова, И. Ю. Макаров // **Бюллетень физиологии и патологии дыхания**. – 2024. – № 91. – С. 98–105.

5. Оценка морфофункционального состояния сперматозоидов при применении дигидрокверцетина в качестве сопроводительной терапии при лечении гемобластозов / **Э. Э. Абрамкин**, И. Ю. Макаров, Н. В. Меньщикова, А. А. Абрамкина // **Медицина, социология, философия, прикладные исследования**. – 2025. – № 1. – С. 4–8.

6. **Абрамкин, Э. Э.** Влияние цикловой полихимиотерапии на морфофункциональное состояние половых желез / **Э. Э. Абрамкин**, И. Ю. Макаров // Молодежь XXI века: шаг в будущее : материалы XXII региональной науч.-практ. конф., 20 мая 2021 г. – Благовещенск : Благовещенский государственный педагогический университет, 2021. – С. 647–648.

7. **Абрамкин, Э. Э.** Оценка эффективности применения дигидрокверцетина в качестве адъювантной терапии для эффективного лечения рака / **Э. Э. Абрамкин**, Н. В. Меньщикова, И. Ю. Макаров // Современная патология: опыт, проблемы, перспективы : материалы II Всерос. науч.-практ. конф. с междунар. участием. – Самара, 2021. – С. 286–289.

8. Антиоксиданты в качестве адъювантной терапии при лечении злокачественных новообразований / **Э. Э. Абрамкин**, А. А. Федорова, Е. О. Меньщикова, И. Ю. Макаров // материалы VI Междунар. морфологической науч.-практ. конкурс-конференции студентов и молодых ученых, посвященная 125-летию со дня рождения профессора Ф. А. Новоселова. – Новосибирск, 2021. – С. 18–21.

9. **Абрамкин, Э. Э.** Особенности патоморфологического состояния половых желез при использовании цикловой химиотерапии / **Э. Э. Абрамкин**, Н. В. Меньщикова, И. Ю. Макаров // Актуальные вопросы современной медицины : материалы V Дальневосточного медицинского молодежного форума. – Хабаровск, 2021. – С. 136–139.

10. **Абрамкин, Э. Э.** Состояние половых гормонов при влиянии химиотерапии / **Э. Э. Абрамкин**, И. Ю. Макаров // Молодежь XXI века: шаг в будущее : материалы XXIII региональной науч.-практ. конф., 24 мая 2022 г. – Благовещенск : Дальневосточный государственный аграрный университет, 2022. – С. 111–112.

11. **Abramkin, E. E.** Changes in sex hormones level in using cyclic chemotherapy / **E. E. Abramkin**, N. V. Menshchikova, I. Yu. Makarov // The 17th Sino-Russia forum of biomedical

