

ГОСУДАРСТВЕННОЕ БЮДЖЕТНОЕ ОБРАЗОВАТЕЛЬНОЕ УЧРЕЖДЕНИЕ
ВЫСШЕГО ПРОФЕССИОНАЛЬНОГО ОБРАЗОВАНИЯ
«НОВОСИБИРСКИЙ ГОСУДАРСТВЕННЫЙ МЕДИЦИНСКИЙ УНИВЕРСИТЕТ»
МИНИСТЕРСТВА ЗДРАВООХРАНЕНИЯ РОССИЙСКОЙ ФЕДЕРАЦИИ

На правах рукописи

Вайнер Юрий Сергеевич

**ТОНКО-ТОЛСТОКИШЕЧНЫЙ АНАСТОМОЗ
В ЭКСТРЕННОЙ ХИРУРГИИ**

3.1.9. Хирургия

Диссертация на соискание ученой степени
доктора медицинских наук

Научный консультант:
доктор медицинских наук, профессор
Атаманов Константин Викторович

Новосибирск – 2026

ОГЛАВЛЕНИЕ

ВВЕДЕНИЕ.	5
ГЛАВА 1 ОБЗОР ЛИТЕРАТУРЫ.	15
1.1 Особенности патологической анатомии и метаболизма кишечной стенки у пациентов с острыми хирургическими заболеваниями органов брюшной полости.	15
1.1.1 Морфологические и биохимические изменения в стенке кишечника при перитоните.	15
1.1.2 Морфологические и биохимические изменения в стенке кишечника при острой кишечной непроходимости.	19
1.1.3 Интрамуральный кровоток в тонкой и ободочной кишке.	24
1.2 Причины развития несостоятельности тонко-толстокишечных анастомозов.	31
1.2.1 Предоперационные факторы.	31
1.2.2 Интраоперационные факторы.	45
1.2.3 Послеоперационные факторы.	51
1.3 Осложнения и пути их предотвращения при формировании тонко-толстокишечных анастомозов.	52
1.4 Осложнения и последствия илеостомии.	60
1.5. Резюме.	63
ГЛАВА 2 МАТЕРИАЛ И МЕТОДЫ ИССЛЕДОВАНИЯ.	64
2.1 План исследования.	64
2.2 Материал и методы анатомо-морфологического раздела исследования.	65
2.3 Материал и методы экспериментального раздела исследования.	72
2.3.1 Сформированные подгруппы и техника выполнения хирургических вмешательств у лабораторных животных.	72
2.3.2 Морфологические исследования в экспериментальных подгруппах.	77
2.4 Материал и методы клинического раздела исследования.	79
2.4.1 Общая характеристика и критерии включения пациентов в	

исследование.	79
2.4.2 Половозрастной и нозологический состав исследуемых групп.	81
2.4.3 Обследование и методы выполнения хирургических вмешательств.	83
2.4.3.1 При острой кишечной непроходимости.	83
2.4.3.2 При перитоните.	86
2.5 Статистический анализ результатов исследования.	86
ГЛАВА 3 РЕЗУЛЬТАТЫ АНАТОМО-МОРФОЛОГИЧЕСКОГО РАЗДЕЛА ИССЛЕДОВАНИЯ.	88
3.1 Микрососудистая анатомия кишечника в условиях острой кишечной непроходимости.	88
3.1.1 Микроморфометрия сосудов стенки толстой кишки.	88
3.1.2 Микроморфометрия сосудов стенки тонкой кишки.	92
3.2 Микрососудистая анатомия кишечника в условиях перитонита.	95
3.2.1 Микроморфометрия сосудов стенки толстой кишки.	95
3.2.2 Микроморфометрия сосудов стенки тонкой кишки.	97
3.3 Резюме.	99
ГЛАВА 4 РЕЗУЛЬТАТЫ ЭКСПЕРИМЕНТАЛЬНОГО РАЗДЕЛА ИССЛЕДОВАНИЯ.	100
4.1 Результаты хирургических вмешательств у экспериментальных животных в условиях модели острой кишечной непроходимости.	100
4.2 Микроформометрия кишечных анастомозов при острой кишечной непроходимости.	102
4.3 Результаты хирургических вмешательств у экспериментальных животных в условиях экспериментальной модели перитонита.	105
4.4. Микроформометрия кишечных анастомозов при перитоните.	106
4.5 Резюме.	109
ГЛАВА 5 РЕЗУЛЬТАТЫ КЛИНИЧЕСКОГО РАЗДЕЛА ИССЛЕДОВАНИЯ.	110
5.1 Результаты хирургического лечения пациентов с острой кишечной непроходимостью.	110
5.2 Результаты хирургического лечения пациентов с перитонитом.	114

5.3. Резюме.	120
ГЛАВА 6 ОБСУЖДЕНИЕ РЕЗУЛЬТАТОВ.	121
6.1 Обсуждение результатов анатомо-морфологического этапа исследования.	121
6.1.1 Микроморфометрия сосудов стенки толстой и тонкой кишки в условиях острой кишечной непроходимости.	121
6.1.2 Микроморфометрия сосудов стенки толстой и тонкой кишки в условиях перитонита.	122
6.2 Обсуждение результатов экспериментального этапа исследования.	123
6.2.1 Результаты операций у экспериментальных животных.	123
6.2.2 Обсуждение результатов морфологического исследования тонко-толстокишечных анастомозов.	124
6.3 Обсуждение результатов клинического этапа исследования.	125
ЗАКЛЮЧЕНИЕ.	126
ВЫВОДЫ.	128
ПРАКТИЧЕСКИЕ РЕКОМЕНДАЦИИ.	130
СПИСОК СОКРАЩЕНИЙ И УСЛОВНЫХ ОБОЗНАЧЕНИЙ.	131
СПИСОК ЛИТЕРАТУРЫ.	132
СПИСОК ИЛЛЮСТРАТИВНОГО МАТЕРИАЛА.	169
ПРИЛОЖЕНИЕ А (справочное) ПЕРВИЧНЫЕ ДАННЫЕ.	174

ВВЕДЕНИЕ

Актуальность темы

Тонко-толстокишечные анастомозы достаточно часто выполняются в современной повседневной хирургической практике, в том числе и в экстренном порядке. Основным поводом для этого обычно является осложненная опухоль ободочной кишки [3]. Однако, нередко встречаются сосудистые заболевания кишечника, осложнения болезни Крона, травмы, ущемленные грыжи. [71, 148]. Подавляющее большинство экстренных резекций толстой кишки производится по поводу острой кишечной непроходимости, либо перитонита, вызванного деструкцией кишечной стенки. В этих условиях риск осложнений анастомоза по сравнению с плановой хирургией серьезно возрастает.

Проблема снижения количества осложнений кишечного шва всегда находилась в поле пристального внимания хирургической общественности [4]. Это осложнение является причиной послеоперационного перитонита у 40 % больных, и при развитии сепсиса (40–78 % случаев) больше половины из них приводит к смерти [44, 95]. Некоторые клиники считают лучшим способом профилактики несостоятельности отказ от формирования анастомоза, что ведет к необходимости стомирования [148]. Этой группе больных в дальнейшем требуются восстановительные операции, причем в случае наличия илеостомы – возможно ранние, так как часть пациентов (до 30 %) плохо справляется с возникающими нутритивными нарушениями [65, 223].

Если в плановой хирургии несостоятельность тонко-толстокишечного анастомоза встречается в 1,2–8,4 % случаев [167, 266], то при развитии острой кишечной непроходимости в правой половине ободочной кишки на большой выборке больных (что характерно для крупных клиник с большим количеством хирургов разного уровня подготовки) этот показатель достигает 14 % [264].

Несостоятельность кишечных швов имеет серьезные последствия для периоперационной заболеваемости и смертности, а также для долгосрочной выживаемости после онкологических операций. Осложнения анастомоза связаны

с повышенной частотой местных рецидивов и снижением канцерспецифичной и общей выживаемости у пациентов с колоректальным раком [174, 285]. Более того, экономическое бремя, вызванное такими осложнениями, значительно ухудшает бюджет системы здравоохранения. Профилактические меры, которые обычно принимаются для снижения клинической манифестации несостоятельности, не проходят для пациентов бесследно. Эти способы приводят к необходимости повторных операций на кишечнике и значительно ухудшают качество жизни пациента. Например, очень распространенное за рубежом и активно внедряемое в клиниках Российской Федерации формирование превентивной илеостомы приводит к повышенному риску повторной госпитализации из-за обезвоживания, из-за острой почечной недостаточности, вызванной дегидратацией, из-за высоких кишечных потерь, а также к изменению качества жизни, к проблемам ухода за стомой и к расходам, связанным с повторной операцией по её закрытию [223].

Резюмируя вышеизложенные данные, можно заключить, что проблема формирования соустьев между тонкой и толстой кишкой в настоящее время еще не нашла своего оптимального решения, особенно в неотложной хирургии. Большинство пациентов с ургентной патологией правых отделов ободочной и терминального отдела тонкой кишки поступает не в высокоспециализированные хирургические центры, оснащенные по последнему слову техники, а в отделения неотложной хирургии городских и районных больниц, где их часто встречает врач первого-второго года работы, у которого к тому же не всегда имеется ассистент. Наилучший экстренный анастомоз должен удовлетворять следующим требованиям: в идеале нулевая частота несостоятельности, техническая простота выполнения, желательно без применения дорогостоящих расходных материалов. Все вышеизложенное подтверждает необходимость совершенствования существующих способов хирургического лечения.

Степень разработанности темы диссертации

Информация по поводу формирования тонко-толстокишечных анастомозов в условиях острой кишечной непроходимости в современной литературе

встречается достаточно часто. Однако, в публикациях редко освещается конкретный тип выполненного анастомоза, обычно авторы ограничиваются указанием объема резекции кишечника (право- или левосторонняя резекция). При этом частота несостоятельности этих анастомозов, несмотря на постоянный поиск новых методик, существенно не снижается. В отношении же клинических ситуаций с распространенным перитонитом существует тенденция к отказу от формирования анастомозов в пользу илеостомии. Формирование анастомоза в этих случаях считается неоправданно опасным, и от него предпочитают отказываться.

Цель исследования

Улучшить результаты лечения пациентов с острой кишечной непроходимостью либо перитонитом, которым на этапе хирургического лечения требуется резекция кишки, за счет выбора оптимального способа формирования тонко-толстокишечного анастомоза.

Задачи исследования

1. Проанализировать микроанатомию сосудистого русла стенки тонкой кишки и поперечноободочной кишки человека в зоне тонко-толстокишечного анастомоза при острой кишечной непроходимости и перитоните.
2. Определить в эксперименте на лабораторных животных относительную площадь сосудистого русла по линии шва тонко-толстокишечного анастомоза на фоне острой кишечной непроходимости и перитонита.
3. Изучить изменения клеточных маркеров воспаления и репарации по линии швов в сравниваемых тонко-толстокишечных анастомозах в эксперименте.
4. Проанализировать непосредственные исходы формирования тонко-толстокишечных анастомозов у животных с экспериментальными моделями острой кишечной непроходимости и перитонита.

5. Исследовать ближайшие послеоперационные результаты у пациентов с острой кишечной непроходимостью и перитонитом, которым во время операции был выполнен тонко-толстокишечный анастомоз.

Научная новизна

Разработан и апробирован в эксперименте и клинике новый метод формирования тонко-толстокишечного анастомоза в условиях острой кишечной непроходимости либо перитонита, который заключается в том, что сегмент тонкой кишки в области анастомоза пересекают в косо-поперечном направлении под углом 50–60° к брыжеечному краю кишки, для формирования анастомоза по типу «конец-в-бок» между тонкой и толстой кишкой высекают в противобрыжеечной части стенки толстой кишки площадку овальной формы площадью, соответствующей площади сечения тонкой кишки (Патент РФ № 2709253 от 17 декабря 2019 г. «Способ формирования тонко-толстокишечного анастомоза в условиях острой кишечной непроходимости и перитонита»).

В условиях эксперимента изучены морфологические явления, происходящие на 6-е сутки в послеоперационном периоде в зоне тонко-толстокишечного анастомоза, сформированного «конец-в-бок» по вышеописанной методике в условиях распространенного гнойного перитонита либо острой кишечной непроходимости 24-часовой давности.

Проведено морфологическое обоснование улучшения артериального и венозного кровоснабжения тканей в зоне тонко-толстокишечного анастомоза при формировании его «конец-в-бок» с удалением наиболее удаленных от брыжейки фрагментов кишечной стенки, как потенциально подвергающихся максимальной ишемии.

Применен в клинической практике новый метод формирования тонко-толстокишечного анастомоза по запатентованному способу, и изучены непосредственные результаты его использования.

Теоретическая и практическая значимость работы

Проведенное анатомическое исследование позволило доказать существенное улучшение кровоснабжения линии шва тонко-толстокишечного анастомоза, формируемого при кишечной непроходимости и перитоните.

Выполненные экспериментально-морфологические исследования позволили научно обосновать гипотезу о возможности клинического применения нового способа формирования тонко-толстокишечного анастомоза «конец-в-бок».

В клиническом исследовании доказано, что использование запатентованной методики тонко-толстокишечного анастомоза способствует уменьшению частоты развития его осложнений в условиях перитонита либо острой кишечной непроходимости.

Предложенный способ соединения тонкой и толстой кишки технически прост, легкодоступен для освоения широким кругом практикующих хирургов, не требует дорогостоящего оборудования и применения специальных расходных материалов.

Полученные при проведении работы результаты могут использоваться в учебном процессе.

Методология и методы диссертационного исследования

В данной работе представлено трехэтапное исследование, включавшее анатомический, экспериментальный и клинический разделы.

Анатомический этап исследования заключался в морфологическом анализе гистологических препаратов из операционного материала пациентов, оперированных по поводу острой кишечной непроходимости (20 человек) и перитонита (20 человек).

Экспериментальный раздел исследования включал в себя хирургические операции у 100 лабораторных животных с последующим изучением микроморфологии сформированных у них тонко-толстокишечных анастомозов.

В проведенном клиническом этапе исследования были выделены ретроспективная и проспективная группы пациентов, общее их число составило

130 человек, из них 84 – с острой кишечной непроходимостью, и 46 – с перитонитом. Каждому из них во время хирургической операции был выполнен тонко-толстокишечный анастомоз.

В целом, исследование было направлено на экспериментальную разработку и практическую апробацию нового метода тонко-толстокишечного анастомоза.

Все полученные в выполненной работе данные были статистически обработаны с применением современных методов при помощи пакета программ STATISTICA 6.0 (StatSoft, USA), 2006 г.

Положения, выносимые на защиту

1. Использование предложенного метода иссечения фрагментов кишечной стенки, наиболее удаленных от брыжейки, как потенциально наиболее ишемизированных является анатомически обоснованным.

2. Разработанная методика формирования тонко-толстокишечного анастомоза с удалением наиболее удаленных от брыжейки участков кишечной стенки в условиях распространенного гнойного перитонита и острой кишечной непроходимости способствует снижению частоты развития несостоятельности кишечных швов.

3. При формировании тонко-толстокишечного анастомоза «конец-в-бок» с созданием наилучших условий кровоснабжения по линии разреза кишечной стенки в условиях экспериментальной модели гнойного перитонита происходит более выраженная активизация репаративных процессов.

4. При наложении тонко-толстокишечного анастомоза «конец-в-бок» с созданием наилучших условий кровоснабжения по линии разреза кишечной стенки в условиях экспериментальной модели острой кишечной непроходимости происходит активизация репаративных процессов.

5. Предложенный способ формирования тонко-толстокишечного анастомоза технически прост, не требует для освоения и применения дорогостоящего оборудования и расходных материалов, при этом достоверно снижает риск осложнений и летальность.

Степень достоверности

Достоверность результатов диссертации основывается на изучении результатов лечения 130 пациентов, анатомическом исследовании материала, полученного от 40 пациентов, и экспериментального материала с использованием 100 лабораторных животных (белых крыс линии Wistar, самок, возраст 4–6 месяцев, вес 300–400 г).

Полученные данные были обработаны с применением методов современной статистики, в соответствии с требованиями, предъявляемыми к анализу медицинской информации. При изучении количественных данных по результатам микроморфологического исследования тонко-толстокишечных анастомозов оценивали их соответствие закону нормального распределения методом Шапиро – Уилка. Количественные данные описаны в формате медиана и интерквартильный размах – Me (LQ; UQ). При изучении количественных данных по результатам морфологического исследования сравнение двух независимых групп, учитывая их ненормальное распределение, проводили при помощи теста Манна – Уитни. Показатели результатов оперативного лечения в эксперименте и клинике оценивали при помощи двойного точного критерия Фишера. Уровень статистической достоверности был принят при $p < 0,05$.

Апробация результатов

Результаты исследования доложены и прошли обсуждение на: заседании кафедры факультетской хирургии педиатрического факультета (2019); XI Российской (итоговой) научно-практической конкурс-конференции с международным участием студентов и молодых ученых «АВИЦЕННА–2020», посвященной 90-летию академика РАН, профессора Г. С. Якобсона (Новосибирск, 2020); XIII Съезде хирургов Российской Федерации (Москва, 2020); заседании Новосибирского научного общества хирургов (Новосибирск, 2020); мастер-классе «Междисциплинарный подход в хирургии таза» (Новосибирск, 2020); заседании Новосибирского научного общества хирургов (Новосибирск, 2021); XII Российской (итоговой) научно-практической конкурс-конференции с

международным участием студентов и молодых ученых «АВИЦЕННА–2021», посвященной 95-летию со дня рождения академика РАН, заслуженного деятеля науки Российской Федерации, заслуженного врача Российской Федерации, профессора Л. Д. Сидоровой (Новосибирск, 2022); осенней сессии РОЭХ (Новосибирск, 2022); конференции «Джанелидзеовские чтения – 2024» (Санкт-Петербург, 2024); XXXII ежегодной конференции ДиаМА с международным участием «Эффективное управление» (Москва, 2024); Национальном хирургическом конгрессе – 2024 (Санкт-Петербург, 2024); XI Санкт-Петербургском септическом форуме (Санкт-Петербург, 2024), IX конгрессе хирургов Сибири (Барнаул, 2025).

Диссертационная работа апробирована на заседании проблемной комиссии «Актуальные проблемы хирургических методов лечения заболеваний» ФГБОУ ВО «Новосибирский государственный медицинский университет» Минздрава России (Новосибирск, 2025).

Диссертация выполнена в соответствии с утвержденным направлением научно-исследовательской работы ФГБОУ ВО «Новосибирский государственный медицинский университет» Минздрава России по теме «Разработка и совершенствование методов профилактики, раннего выявления и хирургического лечения повреждений и заболеваний органов грудной и брюшной полости, органов головы, шеи и опорно-двигательного аппарата», номер государственной регистрации 121061700005-9.

Внедрение результатов

Полученные в работе результаты применяются в клинической практике ГБУЗ НСО «Городская клиническая больница № 1», ГБУЗ НСО «Городская клиническая больница № 2» для лечения пациентов с осложненным правосторонним колоректальным раком и при иных нозологиях, требующих формирования тонко-толстокишечных анастомозов в экстренных ситуациях.

Все данные, полученные при подготовке диссертационного исследования, используются в учебном процессе на кафедрах факультетской и госпитальной

хирургии ФГБОУ ВО «Новосибирский государственный медицинский университет» Минздрава России на лекциях, семинарских занятиях, во время практической подготовки студентов специалитета по специальностям «педиатрия», «лечебное дело», а также при чтении лекций, проведении семинарских и практических занятий у клинических ординаторов, обучающихся по специальности «хирургия».

Публикации по материалам исследования

По теме диссертации опубликована 21 научная работа, в том числе 1 патент на изобретение и 13 статей в научных журналах и изданиях, в которых должны быть опубликованы основные научные результаты диссертаций на соискание ученой степени кандидата наук, на соискание ученой степени доктора наук, из них 8 статей в журналах категории К2, входящих в список изданий, распределенных по категориям К1, К2, К3, в том числе 2 статьи в журнале, входящем в международную реферативную базу данных и систем цитирования Scopus.

Структура и объем диссертации

Диссертация изложена на 188 страницах машинописного текста и состоит из введения, 6 глав, заключения, выводов, практических рекомендаций, списка сокращений и условных обозначений, списка литературы, списка иллюстративного материала и приложения. Список литературы представлен 328 источниками, из которых 226 в зарубежных изданиях. Полученные результаты проиллюстрированы с помощью 14 таблиц и 49 рисунков.

Личный вклад автора

Автор лично выполнил весь экспериментальный объем работы, включавший операции у 100 лабораторных животных, проанализировал и обобщил их результаты, провел статистическую обработку результатов микроморфологического исследования. Лично проводил отбор материала для

анатомического этапа исследования с выделением участков тонкой и толстой кишки человека из операционного материала. Суммировал и обработал всю информацию анатомического и экспериментального разделов диссертационной работы.

Автор самостоятельно выполнил 80 % оперативных вмешательств в исследуемой группе пациентов, проводил их лечение в послеоперационный период, корректировал возникшие осложнения. Изучил ближайшие и отдаленные результаты проведенных оперативных вмешательств, резюмировал и проанализировал полученную информацию.

ГЛАВА 1 ОБЗОР ЛИТЕРАТУРЫ

1.1 Особенности патологической анатомии и метаболизма кишечной стенки у пациентов с острыми хирургическими заболеваниями органов брюшной полости

1.1.1 Морфологические и биохимические изменения в стенке кишечника при перитоните

Согласно многочисленным проведенным исследованиям, брюшина реагирует воспалением на любое воздействие инфекционного агента, либо на травматическую агрессию [59]. Соответственно, различают первичный, вторичный и третичный перитонит, причем каждая из этих разновидностей заболевания имеет свой патогенез [55]. В повседневной хирургической практике хирургам чаще всего (более 90 %) приходится сталкиваться с вторичным перитонитом и его последствиями, к которым в том числе относится и третичный перитонит. Исходно пациенты обычно поступают с воспалительно-деструктивными поражениями полых (существенно чаще) и паренхиматозных органов брюшной полости и малого таза.

Площадь поверхности серозного покрова брюшной полости составляет более 20 кв. метров, и большая часть приходится на висцеральную брюшину, которая покрывает кишечник. Реакция кишечной стенки на развитие воспаления серозной оболочки многообразна. В частности одним из первых признаков развития кишечной недостаточности является парез. При этом происходит в первую очередь угнетение двигательной активности кишечной стенки, что сразу же ведет к развитию внутрипросветного стаза. Энтеральная недостаточность, возникающая вследствие перитонита, имеет следующие стадии:

- 1 стадия – моторно-эвакуаторная дисфункция – угнетение моторики кишечника без нарушения всасывания;

- 2 стадия – всасывательно-переваривающая дисфункция – резкое нарушение всасывания жидкости, газов; растяжение кишки; венозный стаз; размножение микрофлоры с колонизацией проксимальных участков;

- 3 стадия – универсальная энтеральная недостаточность – нарушение микроциркуляции и отек стенки кишки; транслокация токсинов и микробов в кровь, лимфу, брюшную полость; метаболические расстройства [33, 84, 95].

За счет нарушения моторной функции, сопровождающегося замедлением и последующей остановкой пассажа химуса, в нем начинаются процессы брожения с увеличением объема внутрипросветного содержимого и растяжением кишечной стенки. Механизмы повреждения брюшины при перитоните ведут к раздражению значительной рецепторной зоны серозной оболочки и к последующему нервно-рефлекторному торможению по типу висцеро-висцеральных рефлексов, провоцируя нарушение моторики кишечника. Одной из возможных физиологических целей возникновения пареза является попытка организма отграничить очаг воспаления. Прогрессирующее нарастание диаметра кишки приводит к закономерному растяжению и сужению питающих интрамуральных сосудов, причем максимальный ишемический эффект наблюдается по противобрыжеечному краю [247, 322].

При развитии перитонита брюшина реагирует, в том числе образованием спаек. Это явление направлено на изоляцию зоны воспаления. Сам по себе адгезиогенез обусловлен нарушением баланса между фибриногенезом и фибринолизом в пользу первого, связанным с гипоксией тканей, вторичной по отношению к агрессии брюшины, а также возникает из-за собственной воспалительной реакции и увеличения популяции фибробластов адгезии, которые ингибируют деградацию внеклеточного матрикса и способствуют созреванию коллагена и поддерживающей соединительной ткани [49, 175].

Патогенез распространенного перитонита – сложный, динамичный процесс прогрессирования патофизиологических нарушений. В этот процесс вносят свой вклад характер морфофункциональных изменений, возраст больных, степень сопротивляемости организма, тяжесть сопутствующих заболеваний и другие

факторы риска. Однако главенствующая роль в патогенезе этого тяжелого осложнения отводится эндотоксикозу, обусловленному как накоплением в организме токсичных продуктов нарушенного обмена веществ, так и всасыванием из брюшной полости токсинов. При перитоните в течение короткого периода поражаются мезотелий и пограничный слой (главная преграда для всех инородных и токсических средств), и брюшина открыта для всасывания уже с первых часов заболевания [32, 68, 58, 73, 75, 205].

Морфология кишечной стенки претерпевает существенные изменения уже в первые часы развития перитонита. Быстро появляются гемодинамические нарушения, соответствующие гемореологической стадии бактериального шока. В брюшине резко расширяются лимфатические лакуны, в стенке тонкой кишки появляются лимфостазы. Отмечается резкое полнокровие капилляров и венул собственной пластинки слизистой оболочки, мышечной и серозной тканях, определялось наличие стазов в венах брюшины в сочетании с альтернативными изменениями в слизистой, подслизистой и мышечной тканях [46]. При этом, несмотря на развитие полнокровия в эктазированных сосудах, развиваются явления стаза, микротромбозы, что ведет к редукции кровотока в кишечной стенке [7, 310].

При морфометрическом анализе стенки тонкой кишки в первые сутки течения колибациллярного перитонита выявляются воспалительные изменения без некротического компонента. Увеличивается толщина кишечной стенки за счет транслокации жидкости в интерстиций. Явления отека, воспалительной инфильтрации, разволокнения мышечных волокон отмечаются в продольном и циркулярном слоях мышечной оболочки, при этом циркулярный слой примерно в 2 раза толще, чем продольный. В серозной оболочке имеются гиперемия, отек, мелкоточечные кровоизлияния, налет фибрина. Патоморфологические изменения стенки тонкой кишки значительно усиливаются через 24 часа после начала развития перитонита и соответствуют токсической стадии его течения. Висцеральные и париетальные листки брюшины почти полностью утрачивают мезотелиальный покров, резко отечны. В стенке тонкой кишки обнаруживаются

множественные кровоизлияния и сгустки фибрина. Анализ гистотопограмм стенки тонкой кишки выявляет структурные изменения, преимущественно в слизистой и мышечной оболочках. Среднее значение толщины слизистой оболочки в эти сроки в 1,6 раза превышает показатели ее толщины в период реактивной стадии перитонита. Отмечается лейкоцитарная инфильтрация собственной пластинки слизистой оболочки, слущивание энтероцитов. Полиморфноядерная инфильтрация определяется и в подслизистой основе. Толщина обоих слоев мышечной оболочки увеличивается, при этом наблюдается дезорганизация гладкомышечных волокон [20, 31, 66, 102].

При давности перитонита до 48 часов отделяемое приобретает гнойно-фибринозный характер. Выпот в брюшной полости имеет ихорозный запах, имеются наложения фибрина на париетальной и висцеральной брюшине, на кишечных петлях. В эти сроки толщина стенки кишки уменьшается в сравнении с реактивной и токсической фазами перитонита. Падение средних значений толщины отмечается во всех слоях кишечной стенки. На фоне отека и инфильтрации слизистой и подслизистой основ отмечается слущивание поверхностного эпителия и мелкие некрозы. Ворсинки укорачиваются и деформируются, отмечается атрофия желез. Сосуды слизистой оболочки и подслизистой основы расширяются, в них развиваются микротромбозы [19, 21]

Важным фактором при прогрессировании перитонита является прогрессирование нарушений локальной гемодинамики, которое, в свою очередь, неразрывно связано с расстройствами системного кровотока и усугубляется ими. За счет развития воспалительнообусловленного паралича мышц сосудистой гладкомышечной оболочки сосудов нарастает локальная ишемия кишечной стенки. Нарастает расширение микровенозного и капиллярного русла, снижается скорость кровотока в нем, усиливается сброс артериальной крови в венозную систему через артериоло-венулярные шунты. За счет этого явления скорость интрамурального кровотока снижается, в артериолах и венулах происходит агрегация тромбоцитов с пристеночным выпадением фибрина, отмечаются

явления стаза и гемолиза красных кровяных телец. В дальнейшем в сосудах слизистой и подслизистой оболочек формируются мелкие тромбы [25, 37].

При этом длительная ишемия слизистой и подслизистой оболочек истощает их способность обеспечивать барьерную функцию, инициирует воспалительную реакцию и в конечном итоге приводит к некрозу слизистой оболочки [108, 252, 353]. Немаловажное значение в патогенезе нарушения кровообращения кишечной стенки придается возникающей при перитоните интраабдоминальной гипертензии. Ее развитие и прогрессирование ведет к компрессии сосудистых структур, причем для микроциркуляторного русла это имеет наибольшее отрицательное значение [60, 153, 244].

Желудочно-кишечный тракт реагирует в первую очередь, когда повышается внутрибрюшное давление. Этот феномен приводит к спланхической гипоперфузии, вызванной прямой компрессией брюшных сосудов за счет паретично эктазированных кишечных петель, низким сердечным выбросом и повышенным системным сосудистым сопротивлением. По мере повышения интраабдоминального давления абдоминальное перфузионное давление постепенно снижается, что может привести к ишемии брюшных органов. Литературные данные о влиянии повышенного внутрибрюшного давления на спланхическое кровообращение основываются большей частью на экспериментальных исследованиях, но есть и клинические работы [140, 211, 317].

Таким образом, на основании большого количества современных работ можно достоверно утверждать, что интрамуральная ишемия имеет большое значение в патогенезе перитонита и развитии его неблагоприятных последствий.

1.1.2 Морфологические и биохимические изменения в стенке кишечника при острой кишечной непроходимости

Патологические изменения как в кишечнике, так и в брюшной полости при острой кишечной непроходимости зависят от ее вида. При странгуляционной непроходимости первично нарушается кровообращение участка кишки, поэтому

ишемические и некробиотические ее изменения наступают значительно раньше и более выражены. Обтурационная непроходимость вызывает вторичные расстройства кровотока в кишечной стенке за счет перерастяжения приводящего отдела содержимым. При остро развившейся обтурации существенно повышается давление в кишечнике проксимальнее уровня препятствия. Он раздувается от переполняющих его газов и жидкого содержимого. Стенка кишки утолщается за счет развития отека, а также венозного застоя и стаза, приобретает цианотичный характер. В дальнейшем она подвергается перерастяжению и значительно истончается. Повышение внутрикишечного давления до 10 мм рт. ст. через 24 часа вызывает кровоизлияния и изъязвления в стенке кишки, что отражает ишемическое ее повреждение. Если давление возрастает до 20 мм рт. ст. возникают необратимые некротические изменения ее стенки. Деструктивные изменения распространяются как вдоль слизистой оболочки, так и вглубь кишечной стенки вплоть до серозного покрова, в связи с чем в ее толще появляется воспалительная лейкоцитарная инфильтрация. Распространяющийся на брыжейку отек увеличивает венозный застой, под влиянием биологически активных аминов присоединяется ишемический паралич прекапиллярных сфинктеров, прогрессирует стаз в сосудах микроциркуляторного русла, увеличивается агрегация форменных элементов крови. Высвобождающиеся тканевые кинины и гистамин нарушают проницаемость сосудистой стенки, что способствует интерстициальному отеку кишки и ее брыжейки и пропотеванию жидкости сначала в просвет кишки, а затем и в брюшную полость. При сохранении нарушений кровообращения происходит расширение и углубление участков некробиоза, сливающихся в обширные зоны некроза слизистой оболочки и подслизистых слоев. Следует отметить тот факт, что некротические изменения серозного покрова кишечной стенки появляются в самую последнюю очередь и, как правило, бывают меньшими по протяженности, что нередко затрудняет точное интраоперационное определение участков нежизнеспособности кишки. Данное обстоятельство обязательно должен учитывать хирург, решающий во время оперативного вмешательства вопрос о границе резекции кишечника [71, 100].

Экспериментальные данные свидетельствуют о том, что при нарастании явлений непроходимости кровотока в стенке кишки прогрессивно ухудшается. Это ведет к прогрессирующей ишемии и при крайних степенях обструкции – к перфорациям кишечной стенки в максимально ишемизированных зонах [6, 41, 48].

Большое значение в патогенезе непроходимости по данным современных исследований придается нарушениям в работе энтеральной нервной системы. Энтеральные нейропатии являются сложными состояниями, характеризующимися тяжелым нарушением физиологии кишечника, включая моторику. В целом, клинические проявления и их тяжесть увеличиваются по мере уменьшения числа энтеральных нейронов. Предполагается, что 50 % потеря нейрональных тел клеток в миэнтеральных и подслизистых ганглиях может считаться «критическим порогом» для возникновения клинических проявлений, таких как рецидивирующие кишечные субокклюзионные эпизоды, связанные с нарушением моторики и тяжелыми симптомами. Все эти явления имеют место и при обструктивной кишечной непроходимости, включаясь в порочный круг патогенеза и усугубляя ее [134, 160, 183, 227, 228].

Имеются работы, придающие значение в развитии кишечной непроходимости связям волокон Мейснера и Ауэрбахова сплетений с веществами, секретлируемыми тучными клетками. Дегрануляция тучных клеток опосредует инфильтрацию лейкоцитарного мышечного слоя слизистой оболочки после манипуляций с кишечным трактом [150, 158, 280].

Основным звеном патогенеза кишечной непроходимости является ишемия кишечной стенки за счет поражения интрамурального микрососудистого русла [78].

При этом молочная кислота (лактат) является точным маркером кислородной недостаточности, и накопление ее в сыворотке крови свидетельствует о недостаточной оксигенации кишки. Повышение уровня лактата отражает серьезную циркуляторную недостаточность и является важным показателем тканевой перфузии [79, 80, 207, 298].

Развивающийся при острой кишечной непроходимости энтеральный стаз очень быстро приводит к пролиферации микрофлоры в химусе. Этот факт в

совокупности с увеличением объема содержимого за счет транслокации жидкости в просвет кишки приводит к повышению внутриполостного давления и нарушению интрамуральной гемоциркуляции, развитию интерстициального отека. За счет компрессии микрососудов в первую очередь нарушается венозный отток [42, 122, 171]. Повышение сосудистой проницаемости и снижение всасывательной способности слизистой приводит к секвестрации значительных объемов жидкости в полости приводящего отдела кишечника. Происходит нарушение водно-электролитного баланса, снижение объема циркулирующей крови, развивается гиповолемический синдром [26, 157]. Снижение ударного и минутного объемов сердца может сопровождаться развитием острой сердечно-сосудистой недостаточности [26, 45, 85, 111, 187, 201, 293].

Микрофлора, персистирующая в желудочном-кишечном тракте, разделяется на просветную и мукозную. Просветная не примыкает к стенкам кишечника, а мукозная располагается на поверхности слизистой оболочки. При замедлении и остановке кишечного транзита развивается колонизация бактериями вышележащих отделов кишечника с активизацией продукции эндотоксинов, имеющих липополисахаридную основу. Эти вещества стимулируют активизацию макрофагов и выработку биологически активных веществ (ФНО, интерлейкинов). За счет развития интрамуральной циркуляторной гипоксии происходит снижение биологической проницаемости кишечной стенки, что упрощает миграцию микрофлоры до уровня серозной оболочки и далее в перитонеальный экссудат [5, 36, 72, 162, 292].

Из-за развития ишемии кишечной стенки ограничивается поступление питательных веществ к энтероцитам, что вызывает их дегенеративные изменения. В энтероцитах укорачиваются и атрофируются микроворсинки на апикальной поверхности клеток. Это способствует проникновению пристеночной микрофлоры сквозь стенку кишки. Если в течение первых суток непроходимость кишечника не разрешается, то мезентериальные лимфатические узлы контаминируются кишечной микрофлорой, которая через порталную систему кровообращения может беспрепятственно проникать в печень [12].

Клинико-морфологическими проявлениями гипоксических процессов в слизистой оболочке кишечника являются различные по тяжести эрозивно-язвенные. Ишемия кишечной стенки, в свою очередь, усугубляет имеющиеся нарушения моторно-эвакуаторной функции желудочно-кишечного тракта и индуцирует стойкий парез кишечника [238, 279, 315].

С нарастанием длительности кишечной обструкции усиливаются патологоанатомические нарушения в кишечной стенке. Со вторых суток ее толщина в приводящем отделе составляет не более 60 % от толщины стенки интактной кишки. Начиная с третьих суток, появляются эрозии и язвы на слизистой оболочке, что резко снижает репаративные возможности при формировании анастомозов [29]. При развитии дилатационного некроза стенки кишки в ней возможно появление включений газа, хорошо визуализируемых методом ультразвукового исследования [8, 22].

Важным фактором биохимической состоятельности кишечной стенки является лимфоотток. При его нарушении возникает отек, что в комплексе приводит к еще большим нарушениям репарации. При изучении циркуляции лимфы в стенке тонкой кишки в условиях кишечной непроходимости выявлено, что микроскопические изменения при гистологическом исследовании близки к наблюдаемым при остром нарушении мезентериального кровообращения [41].

При обструкции просвета кишки паразитами кроме типичных сосудистых нарушений, обусловленных отеком и, в дальнейшем, дилатацией кишечной стенки, могут развиваться воспалительные инфильтраты в пределах слизистой оболочки и подслизистого слоя [77].

Особенно тяжелое течение патофизиологические процессы в кишечной стенке приобретают в случае сочетания острой кишечной непроходимости с перитонитом, что нередко встречается у пациентов с осложненными злокачественными опухолями ободочной кишки, при странгуляциях. Все биохимические сдвиги воспалительного характера, имеющиеся при кишечной обструкции, усугубляются тяжелым эндотоксикозом, характерным для перитонита. В этой группе больных летальность и количество локальных осложнений обычно наибольшее [45, 51].

Число неблагоприятных исходов в одной из самых тяжелых категорий пациентов – при проксимальных диастатических разрывах ободочной кишки – достигает 87,5 % [83, 133, 241].

1.1.3 Интрамуральный кровоток в тонкой и ободочной кишке

Микроциркуляторное русло тонкой кишки имеет ряд особенностей. Слизистая оболочка тонкой кишки в значительной степени обособлена от кровеносных сосудов в мышечной оболочке. Сосуды того и другого слоя получают кровь и дренируются подслизистое сосудистое сплетение. Мышечная оболочка содержит 2 капиллярные сети: наружный и внутренний слой капилляров, расположенные параллельно гладкомышечным пучкам продольного и циркулярного слоев мышечной оболочки соответственно. В слизистой оболочке основания крипт обильно кровоснабжаются микрососудами, образующими вокруг крипт корзинкоподобную капиллярную сеть, от которой вдоль крипт поднимаются к просвету кишки небольшие посткапилляры с формированием капиллярного кольца вокруг входа. Некоторые капилляры, расположенные вокруг дна крипты, несут кровь в вены, которые сразу идут в подслизистое венозное сплетение. Из остальных перикрипальных капилляров кровь течет в микрососудистые ворсинки. Артериола, кровоснабжающая микрососуды ворсинки, локализована ацентрально. На верхушке ворсинки она переходит в капиллярное сплетение, состоящее из подэпителиальных обменных микрососудов цилиндрической формы, часто имеющих извитую конфигурацию. Более крупные из них идут по гребню ворсинки. Все эти капилляры движутся по направлению к основанию ворсинки, где переходят в вены. Тем самым, образуется фонтанный тип распределения. На середине кишечной ворсинки это капиллярное сплетение постепенно переходит в 2 вены на каждую ворсинку проксимальной части тонкой кишки и в 3 вены в дистальной части. Вены располагаются более или менее симметрично относительно сердцевины ворсинки и параллельно центральной артерии [96].

В ободочной кишке микрососудистое русло имеет определённые отличия от тонкой кишки. Прямые сосуды являются ветвями краевой артерии Драммонда или самых периферических (т. е. последних) аркад толстокишечных артерий (Рисунок 1). Проходя прямо к стенке кишечника, они резко меняют свое направление при входе в серозную оболочку. В самом наружном слое стенки толстой кишки их ветви образуют тонкую переплетенную сеть, называемую субсерозным сплетением, которое является единственным вкладом прямых сосудов в васкуляризацию стенки кишечника.

Между отдельными сосудами на обеих поверхностях толстой кишки имеются обильные анастомозы, и локальные различия не выявляются. Данные анастомозы расположены в рыхлой сети поперечных ячеек, ограниченных слегка извилистыми артериями [110, 138, 294].

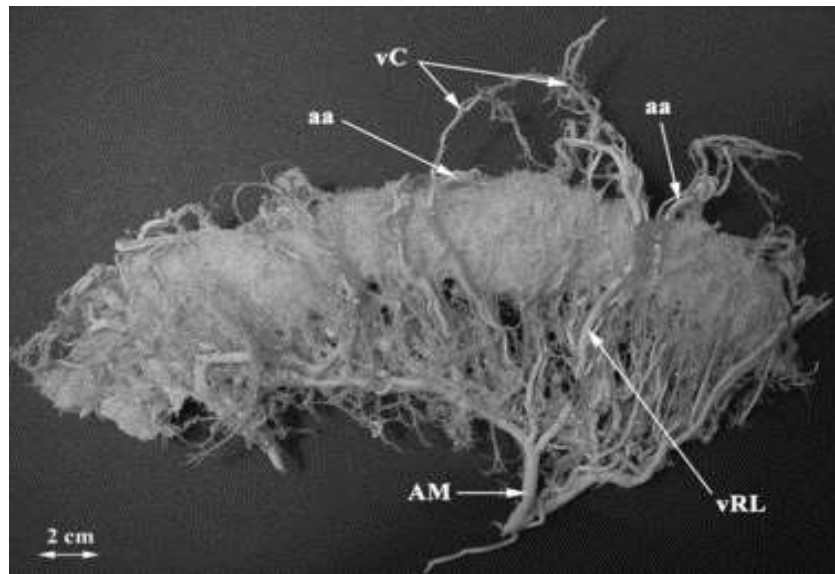


Рисунок 1 – Коррозионный слепок сосудистого русла поперечно-ободочной кишки и брыжейки ободочной кишки с краевой артерией Драммонда (*arteria marginalis coli*). Линия 2 см. AM – *arteria marginalis coli*; aa – артериальная аркада; vC – *vasa centralia*; vRL – *vasa recta longa* [203]

Прямые сосуды отдают частые коллатерали по своему пути, начиная от их начала от краевой артерии до их окончания. Перед тем, как войти в наружный мышечный слой, короткие прямые сосуды отдают ветви к брыжейке толстой кишки.

Эти ветви разбросаны подобно лучам звезды, но их короткий ход ограничивает степень, в которой они могут снабжать стенку кишечника. Короткие прямые сосуды снабжают только область, граничащую с местом прикрепления брыжейки толстой кишки к стенке кишечника [120].

Длинные прямые вены имеют характерный слегка извилистый или синусоидальный ход в субсерозном слое. При приближении к антимезоколической границе они могут принимать косой или параллельный поворот к стенке кишечника или даже менять направление и поворачивать обратно к мезоколической границе. Имеются богатые анастомозы между длинными прямыми венами, короткими прямыми венами, а также между обоими типами сосудов. Имеются также анастомозы между их коллатеральными и терминальными ветвями на мезоколической и антимезоколической границах, независимо от их локализации. Их средний диаметр составляет около 80 мкм [173].

Сосуды, снабжающие мезоколонную границу и мезоколочную *taenia*, являются ветвями коротких *vasa recta*. Кроме того, имеются ветви длинных *vasa recta* или их коллатералей, снабжающих переднюю и заднюю поверхности без какого-либо проникновения в стенку кишечника. Наконец, имеются ветви для отдаленной сальниковой *taenia* и свободной *taenia*, которые происходят от конечных ветвей длинных *vasa recta* до их проникновения в стенку кишечника. Длина подсерозных артерий не превышает 8 мм, обычно колеблется от 2 до 4 мм. Подсерозные артерии всегда заканчиваются одинаково. При приближении к любой *taenia* или кишечной границе они разветвляются на левую и правую ветви одинакового калибра (30–40 мкм), идущие параллельно продольной оси кишечника [230].

Кроме того, в дополнение к вышеописанным ветвям, существуют мышечные и сальниковые ветви, которые происходят от *vasa recta*, их коллатералей или анастомозов. Мышечные ветви меняют свое направление после короткого субсерозного хода, проникая в мышечный слой (калибр: 30 мкм). Ветви для большого сальника идут перпендикулярно продольной оси кишечника и покидают стенку кишечника через сальниковую ленту [202].

Подсерозное сплетение посылает мелкие ветви для питания мышечного слоя

кишечника. Их можно классифицировать как длинные и короткие ветви, и их рекомендуется называть длинными и короткими мышечными ветвями (*rami muscles longi et breves*). Короткие ветви входят в наружный (продольный) слой, располагаются в taeniae и снабжают его, достигая глубины межмышечного пространства. Длинные ветви проходят через taeniae и посылают ветви для его питания. Они продолжают и присоединяются или проходят через межмышечное сплетение и, наконец, заканчиваются во внутреннем (кольцевом) мышечном слое. В редких случаях они могут достигать подслизистого сплетения. Этот источник артериального кровоснабжения мышечного слоя следует считать второстепенным (Рисунок 2).

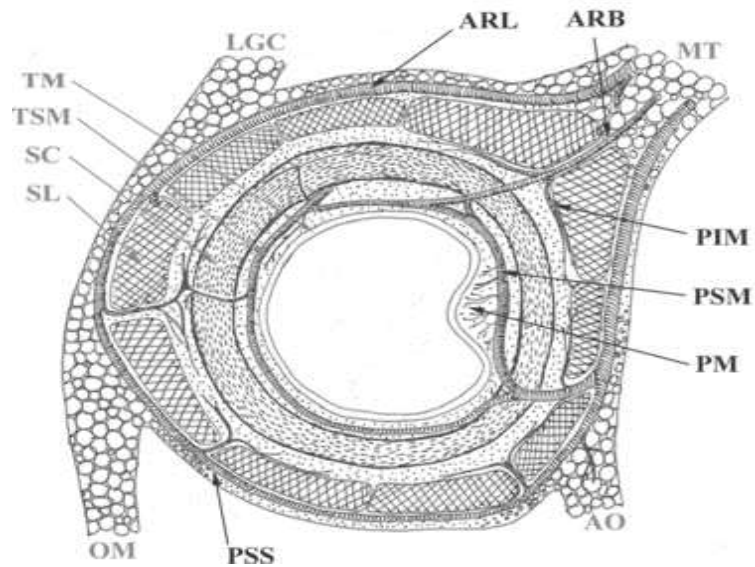


Рисунок 2 – Схема интрамуральных сплетений на поперечном срезе стенки толстой кишки (по Вольфраму – Гейбелю). МТ – поперечная мезоколон; LGC, желудочно-ободочная связка; ТМ – слизистая оболочка; ТСМ – подслизистая оболочка; SC – круговой слой; SL – продольный слой; ОМ – большой сальник; АО – сальниковый отросток, АРЛ – длинная прямая артерия; АРВ – короткая прямая артерия; РИМ – межмышечное сплетение; РСМ – подслизистое сплетение; РМ – слизистое сплетение; РСС – подсерозное сплетение [323]

Подслизистое сплетение расположено в подслизистой основе среди рыхлой соединительной ткани, лимфатических сосудов и нервного подслизистого

сплетения Мейсснера. Сосудистая сеть состоит из сосудов большого калибра, идущих параллельно продольной оси кишечника. Это сосудистое сплетение посылает ветви для терминальной васкуляризации внутренних слоев стенки кишечника. Выходящие сосуды следуют двум противоположным направлениям – центробежно поворачивают обратно к мышечному слою (называются возвратными мышечными ветвями; *rami muscles recurrentes*) и центростремительно движутся в направлении просвета кишечника и дают начало слизистому сплетению. По сравнению с другими слоями стенки кишечника подслизистая основа довольно тонкая (< 100 мкм).

Питающие сосуды длинные и имеют прямую форму. После их экстрамурального хода они резко поворачивают и проникают через весь мышечный слой перпендикулярно продольной оси кишки, достигая подслизистого сплетения. Некоторые ветви из подсерозного сплетения (длинные мышечные ветви) редко могут достигать подслизистого сплетения, но их вклад в сплетение незначителен.

В межмышечном слое имеется большее количество питающих сосудов, которые служат источником кровоснабжения для мышечного слоя; они выходят из подслизистого сплетения как его центробежные ветви, из подсерозного сплетения как центростремительные ветви или выходят непосредственно из пенетрирующих прямых сосудов.

Центробежные ветви из подслизистого сплетения являются важнейшим источником артериальной крови для мышечного слоя стенки кишечника. Они называются возвратными мышечными ветвями (*rami muscles recurrentes plexus submucosi*). Они берут начало в подслизистом слое от стволов прямых сосудов, их коллатералей или от взаимных анастомозов [203].

По длине их можно классифицировать как длинные, средние и короткие. Короткие возвратные мышечные ветви (*rami musclees recurrentes breves*) заканчиваются исключительно во внутреннем (кольцевом) мышечном слое, не достигая межмышечного сплетения. Они очень короткие: от 250 до 500 мкм. Средние ветви (*rami musclees recurrentes medii*) снабжают внутренний (кольцевой)

мышечный слой и межмышечное сплетение, которое проходит в перпендикулярном и прямолинейном направлении через круговой мышечный слой (750–1 000 мкм). Они заканчиваются в межмышечном сплетении, которое параллельно продольной оси кишечника. Наконец, длинные ветви (*rami musclee recurrentes longi*) имеют ту же ориентацию, что и средние ветви, но достигают мышечных пучков *taeniae* (продольного мышечного слоя). Некоторые из них могут даже присоединяться к субсерозному сплетению. По ходу они отдают ветви к обоим мышечным слоям и к межмышечному сплетению, их длина составляет от 1 500 до 2 000 мкм. Между коллатеральными и конечными ветвями всех типов возвратных мышечных ветвей имеются частые анастомозы [15, 203].

Вторым источником артериальных кровеносных сосудов, хотя и менее многочисленным в ветвях и менее объемным, являются артерии, исходящие центростремительно из подсерозного сплетения (*rami muscles plexus subserosi*). Их можно классифицировать как длинные и мышечные ветви. Они берут начало либо от *vasa recta*, либо от их коллатералей и анастомозов. Хотя они и не так значительны, как возвратные мышечные ветви из подслизистого сплетения, эти ветви вносят значительный вклад в артериальное кровоснабжение всех трех *taeniae*.

Короткие мышечные ветви входят в *taeniae* (продольный мышечный слой), идущие перпендикулярно продольной оси кишечника и снабжающие их. Некоторые конечные ветви достигают межмышечного сплетения, имея длину 200 мкм (или 400 мкм через *taenia*) и помогая питать его. Длинные мышечные ветви проходят через продольный мышечный слой и посылают несколько питательных ветвей. Затем они присоединяются или проходят межмышечное сплетение в межмышечном пространстве и заканчиваются в кольцевом мышечном слое. Их длина обычно составляет от 750 до 1 500 мкм. В редких случаях они могут даже достигать подслизистого сплетения и способствовать его кровоснабжению.

Ветви, отходящие от этого сплетения и от всех сосудов, проходящих через мышечный слой, называются межпучковыми ветвями (*rami interfasciculares*). Их

диаметр составляет от 10 до 20 мкм, и они проходят прямолинейно между мышечными пучками, которые они снабжают. Имеются богатые взаимные анастомозы. Наконец, они посылают пучковые ветви (*rami fasciculares*), которые имеют диаметр 10–15 мкм, в мышечные пучки перпендикулярно их продольной оси. Их конечные ветви представляют собой прекапиллярные артериолы, анастомозирующие друг с другом и образующие конечную артериолярную сеть, дающую начало капиллярному руслу мышечного пучка [17, 203].

Вся толщина слизистой оболочки обычно соседствует с кишечными железами (крипты Либеркюна). Верхние концы желез открываются в просвет кишечника, а основания достигают глубины мышечной оболочки слизистой оболочки. Слизистое сплетение напоминает мозаику из-за своих правильных размеров и формы. Диаметр его сосудов колеблется от 25 до 30 мкм. Слизистое сплетение питается слизистыми ветвями из подслизистого сплетения. Они проходят перпендикулярно продольной оси кишечника. Из-за наличия складок на поверхности слизистой оболочки их ход изменчив, и их можно классифицировать как длинные и короткие.

Короткие слизистые ветви (*rami mucosi breves*) идут к сегментам слизистой оболочки, расположенным между двумя полулунными складками. Они берут начало из соседнего подслизистого сплетения и отдают от двух до четырех коллатеральных ветвей. Их длина составляет от 500 до 1 000 мкм. Длинные слизистые ветви (*rami mucosi longi*) проходят в слизистой оболочке полулунных складок. Их ход более прямолинейный и иногда слегка изогнутый. Длинные слизистые ветви имеют длину от 2 до 5 мм. Каждая ветвь разветвляется на различном расстоянии от просвета на две ветви первого порядка (15 мкм в диаметре). Эти ветви затем отдают еще две или три ветви второго порядка соответственно. Все эти коллатерали последовательно отдают прекапиллярные артериолы (10 мкм в диаметре). Артериолы обвивают основания и тела кишечных желез и спускаются до самой дальней люминальной поверхности. Некоторые из артериол имеют прямой ход, но большинство образуют волны и переплетаются

друг с другом, отдавая капилляры. Густая сеть капилляров покрывает железы, которые погружены в сосудистую подушку.

Поверхность просвета покрыта капиллярами. Они меняют свое направление с перпендикулярного на горизонтальное, а затем поворачивают назад и уходят глубоко, чтобы присоединиться к венуле. Они также могут изгибаться вдоль круглого края отверстия железы, окружая его, как прутья венка [203].

1.2 Причины развития несостоятельности тонко-толстокишечных анастомозов

1.2.1 Предоперационные факторы

Возраст

Во многих опубликованных материалах проводится градация пациентов по возрасту и исследуется частота развития несостоятельности в зависимости от этого показателя [10, 69, 86, 139].

Так, исследование от 2018 года включало 45 488 больных, оперированных по поводу колоректального рака. Они были разделены на 4 группы: возрастом до 60 лет, 60–70, 70–80 и старше 80 лет. Правосторонних опухолей было 41,1 %, экстренных операций – 9,3 %. По результатам анализа выявлено, что частота несостоятельности была ниже с увеличением возраста, но закономерно возрастала смертность при ее развитии, превысив показатель в 27 % у лиц старше 80 лет [303].

В работе Bakker I. S. с соавторами, включавшей 15 667 пациентов, на долю правосторонних опухолей приходилось 51,7 %. Более 10 % из них оперировано в экстренном порядке. У лиц моложе 60 лет было 8 % случаев несостоятельности анастомоза, а у лиц старше 80 лет – 7,4 %, различия статистически незначимы [272]. Некоторые исследования указывают на более частое развитие поздних несостоятельств у возрастных пациентов [142, 147].

В некоторых работах не было найдено достоверного влияния различий в возрасте пациентов на частоту развития осложнений [64, 284]. Так из 155 осложненных правосторонних опухолей (129 – обструктивные, 26 – с распадом) после экстренных резекций развилось 18,2 % несостоятельств, при этом возраст не оказал существенного влияния на их манифестацию [157].

В противовес вышеизложенному имеются публикации, в которых выявлена четкая прямая взаимосвязь между возрастом и частотой развития несостоятельности анастомозов. Среди 360 больных у тех, кто был старше 65 лет, осложнение развивалось чаще более чем в 2 раза [167, 239, 275].

Свежее исследование, проведенное в Швеции, включало 33 320 больных, которым выполнили резекцию толстой кишки. По результатам анализа несостоятельность анастомоза чаще наступала у лиц младше 50 лет – 5,7 %, а у пациентов старше 80 лет – 3,5 % [246].

Пол

Гендерные различия имеют значение для результатов кишечного шва в основном в разрезе трудностей анатомического доступа. Как правило это относится к анастомозам, формируемым в полости малого таза, который у лиц мужского пола обычно уже, чем у женщин [167, 249, 254]. При сравнении же результатов операций, разделяя их на резекции правых и левых отделов толстой кишки, мужской пол не оказывал влияния на частоту развития осложнений после правосторонних вмешательств [104, 116]. Одна из работ указывает на отрицательную роль андрогенов в функции эндотелия кишечника, что может ухудшать результаты заживления [170]. Также имеется экспериментальное исследование, указывающее на менее благоприятный метаболизм коллагена в анастомозах с толстой кишкой у самцов крыс по сравнению с самками [305]. Таким образом, для тонко-толстокишечных анастомозов не имеется доказательных данных по отрицательному влиянию мужского пола пациента на результаты операции.

Балл по шкале ASA

Данная шкала используется анестезиологами [149] для оценки

коморбидности пациента и обязательна к применению согласно утвержденным в 2019 году методическим рекомендациям [43].

Таблица 1 – Шкала ASA

Риск	Критерии
По тяжести соматического состояния:	
I (1 балл)	Пациенты, у которых заболевание локализовано и не вызывает системных расстройств (практически здоровые)
II (2 балла)	Пациенты с легкими или умеренными расстройствами, которые в небольшой степени нарушают жизнедеятельность организма без выраженных сдвигов гомеостаза (курильщики, беременные, ожирение – $30 < \text{ИМТ} < 40$, контролируемая гипертоническая болезнь и т. п.)
III (3 балла)	Пациенты с тяжелыми системными расстройствами, которые значительно нарушают жизнедеятельность организма, но не приводят к нетрудоспособности (ХОБЛ, ожирение с $\text{ИМТ} \geq 40$, алкогольная зависимость, имплантированный кардиостимулятор, умеренное снижение фракции выброса, хроническая болезнь почек с регулярным диализом, пациенты после аортокоронарного шунтирования или со стентами, инфаркт миокарда > 3 мес. и т. п.).
IV (4 балла)	Пациенты с тяжелыми системными расстройствами, которые создают серьезную опасность для жизни и приводят к нетрудоспособности (инфаркт миокарда < 3 мес., сердечно-сосудистые заболевания с признаками кардиальной ишемии, значительным снижением фракции выброса, сепсис, острые расстройства газообмена, почечная недостаточность без диализа и т. п.)
V (5 баллов)	Пациенты, состояние которых настолько тяжело, что можно ожидать их смерти в течение 24 ч. (разрыв аневризмы аорты, тяжелая травма, тяжелая кардиальная патология, множественная органная/системная дисфункция и т. п.)
VI (6 баллов)	Пациенты со смертью мозга, у которых производится изъятие органов с целью трансплантации

Продолжение Таблицы 1

Риск	Критерии
По объему и характеру хирургического вмешательства	
I (1 балл)	Небольшие операции на поверхности тела и органах брюшной полости: удаление поверхностно расположенных и локализованных опухолей; вскрытие небольших гнойников; ампутация пальцев кистей и стоп; перевязка и удаление геморроидальных узлов; неосложненные аппендэктомии и грыжесечения; пластика периферических нервов; ангиография и эндовазальные вмешательства и т. п.
II (2 балла)	Операции средней тяжести: удаление поверхностно расположенных злокачественных опухолей, требующих расширенного вмешательства; вскрытие гнойников, располагающихся в полостях; ампутация сегментов верхних и нижних конечностей; операции на периферических сосудах; осложненные аппендэктомии и грыжесечения, требующие расширенного вмешательства; пробные торакотомии и лапаротомии; вскрытие гнойников, располагающихся в интракраниальном и интравертебральном пространстве; неосложненные дискэктомии; пластика дефектов черепа; эндоскопическое удаление гематом; другие аналогичные по сложности и объему вмешательства.
III (3 балла)	Обширные хирургические вмешательства: радикальные операции на органах брюшной полости (кроме перечисленных выше); радикальные операции на органах грудной полости; расширенные ампутации конечностей (например, чрезподвздошнокрестцовая ампутация); операции на головном и спинном мозге по поводу объемных образований (конвекситально расположенные опухоли); стабилизирующие операции на грудном и поясничном отделах позвоночника торакотомным и люмботомическим доступами, ликворшунтирующие вмешательства, трансфеноидальное удаление аденом гипофиза и т. п.

Окончание Таблицы 1

Риск	Критерии
По объему и характеру хирургического вмешательства	
IV (4 балла)	<p style="text-align: center;">Операции на сердце, крупных сосудах и другие сложные вмешательства, производимые в особых условиях – искусственное кровообращение, гипотермия и проч.; операции на головном мозге при локализации патологического процесса в задней черепной ямке (стволовая и парастволовая локализация), основании черепа, при больших размерах объемного образования, сопровождающиеся дислокационными явлениями, вмешательства при патологии сосудов головного мозга (клипирование артериальных аневризм), симультанные оперативные вмешательства (голова и грудь) и т. п.</p>
<p>Примечание. Градация экстренных операций производится так же, как и плановых. Их обозначают с индексом «Э» (экстренная). При отметке в истории болезни в числителе указывают риск по тяжести состояния в баллах, а в знаменателе – по объему и характеру хирургического вмешательства также в баллах.</p>	

Было показано, что высокая оценка ASA (≥ 3) является важным фактором риска несостоятельности анастомоза [272]. Было проведено исследование, которое продемонстрировало более высокие показатели несостоятельности анастомоза у пациентов после резекций толстой кишки с оценками ASA III и IV (9,2 %) по сравнению с оценками ASA I и II (7,1 %) со значимым значением $p < 0,001$. В другом ретроспективном исследовании, включавшем 1 417 пациентов с колоректальным раком, было обнаружено, что высокий балл ASA (от III до V) является значимым фактором риска несостоятельности анастомоза с OR 5,6 (95 % CI: [1,6–15,3]; $p = 0,04$) [126]. В проспективном исследовании, включавшем все колоректальные операции, проведенном в течение 40 месяцев Buchs et al. в Швейцарии, было отмечено, что риск несостоятельности увеличивался в 2,5 раза при каждом увеличении балла ASA на единицу [190]. Таким образом, коморбидность пациента имеет существенное значение в вопросе прогнозирования риска развития несостоятельности кишечного шва.

Ожирение

Повышенная масса тела всегда считалась фактором, осложняющим проведение хирургического вмешательства, особенно в брюшной полости [270]. Индекс массы тела более 30 является независимым предиктором повышения частоты несостоятельности кишечных анастомозов [208]. Следует отличать понятие индекса массы тела, отражающего системное ожирение, и понятие висцерального ожирения, которое можно количественно оценить при проведении МСКТ органов брюшной полости [308, 320].

Именно висцеральное ожирение в некоторых исследованиях выделено, как фактор, повышающий частоту развития несостоятельности кишечных анастомозов в 2,4 раза [152, 194, 308]. В контексте резекций правой половины ободочной кишки висцеральное ожирение ухудшает возможности для манипуляций в брюшной полости, особенно при лапароскопических вмешательствах [189]. Отдельные работы демонстрируют увеличение риска несостоятельности анастомоза в 2,7–2,9 раза [319]. Связь между ожирением и несостоятельностью анастомозов была объяснена несколькими гипотезами: ожирение может указывать на проблему с микроструктурой тканей и заживлением, также более высокое внутрибрюшное давление у полных пациентов может отрицательно влиять на микроциркуляцию анастомоза. Дополнительное предположение заключается в том, что у пациентов с ожирением более массивная брыжейка ободочной кишки, что затрудняет формирование анастомоза [167].

Сахарный диабет

Не менее 20 % пациентов хирургического профиля страдает сахарным диабетом [218]. В существующей литературе гипергликемия связывается с нарушением заживления ран и повышенной восприимчивостью к инфекциям, что приводит к повышенному риску послеоперационных осложнений [248]. Кроме того, гипергликемия приводит к нарушению воспалительного опосредованного ответа, что приводит к неспособности к локальной вазодилатации, опсонизации бактерий, адгезии нейтрофилов, хемотаксису и фагоцитозу. Эти эффекты приводят к снижению периферического кровотока и ангиогенеза, что в конечном

итоге замедляет заживление ран [123]. Такие иммунологические и физиологические изменения отрицательно влияют на анастомозы и увеличивают частоту инфекционных осложнений, что приводит к ухудшению результатов хирургического вмешательства. Крупный метаанализ, проведенный в 2021 году, включал в себя 666 886 пациентов, из них 93 173 страдали сахарный диабетом. Риск развития несостоятельности анастомоза у них был в 2,4 раза выше, чем у лиц без диабета [309].

Имеется также работа, в которой оценена информация по 1 474 пациентам после резекций толстой кишки, при этом у 15 % из них был сахарный диабет, а у 50 % – временная интраоперационная гипергликемия. Частота развития несостоятельности анастомоза у больных с диабетом была несколько выше (12 % против 8 %), но при этом отмечено, что более важным фактором является наличие интраоперационной гипергликемии. У пациентов с выявленным повышением уровня глюкозы крови во время операции несостоятельность развивалась в 2,4 раза чаще [118]. Подавляющее большинство опубликованных работ также установили положительную связь между наличием сахарного диабета и частотой выявления несостоятельности анастомозов [154, 181, 235, 259, 328].

Кахексия и гипопротеинемия

Вес и нутритивный статус, согласно данным литературы, являются важными факторами при принятии решения о целесообразности формирования анастомоза на толстой кишке. Значительная потеря веса и недоедание перед операцией играют важную роль в развитии несостоятельности анастомоза, некоторые исследования подтверждают эту связь. Обычно недоедание связано с другими факторами, влияющими на процесс заживления. Некоторые специалисты в своем анализе пришли к выводу, что у пациентов с риском, связанным с питанием, наблюдаются более высокие показатели осложнений после резекций толстой кишки [146, 311]. Объективно оценить степень недостаточности питания можно с помощью определения наличия саркопении (снижения массы скелетных мышц). Самыми распространенными методами ее оценки являются МСКТ и МРТ. Связь саркопении с развитием несостоятельности анастомозов привлекла

внимание специалистов не ранее 2015 года. На основании анализов лечения 170 больных (саркопения оценивалась путем замера площади больших поясничных мышц) было выявлено, что снижение мышечной массы достоверно коррелирует с частотой развития несостоятельности анастомоза [262].

Nakanishi с соавторами [282] в ретроспективное одноцентровое исследование включили 494 пациента, перенесших резекцию толстой кишки. Саркопения была определена на основе индекса массы скелетных мышц, специфичного для пола, измеренного с помощью КТ до операции. Они обнаружили связь с мужским полом, низким ИМТ, более высокой частотой послеоперационных осложнений и смертностью. Более высокая частота несостоятельности анастомоза у пациентов с саркопенией предполагала повышенный риск, но не является значимой. Другой метаанализ показал, что у пациентов с саркопенией продолжительность пребывания в больнице будет более продолжительной, у них будет более высокая частота послеоперационных осложнений, смертности и повышенный уровень раневых осложнений и системных инфекционных поражений, но разница в анастомотической несостоятельности незначительна [124]. Одна из недавних работ четко связывает частоту развития несостоятельности с гипоальбуминемией менее 30 г/л [327].

Курение

Во многих обзорных статьях, освещающих спектр причин развития несостоятельности анастомоза в хирургии толстой кишки, курение табака выделяется в качестве отрицательного фактора [114, 290]. Однако исследования, изолированно оценивающие влияние курения, практически отсутствуют. Это связано с тем, что большинство больных имеют несколько заболеваний, отрицательно влияющих на результаты формирования кишечных анастомозов. Само по себе курение вызывает мультифокальное сосудистое поражение со стенозами, в том числе в микроциркуляторном русле. Этот факт снижает объемный кровоток по линии кишечного шва и повышает риск развития их несостоятельности [288]. Этот эффект может быть отчасти обусловлен вазоспазмом в пораженных сосудах, гиперчувствительных к серотонину,

вазоактивному амину, который, присутствует в повышенных количествах в сыворотке курильщиков, гипертоников и после операции. Лечение антагонистами серотонина в периоперационный период может быть полезным для заживления анастомоза, помогая поддерживать микрососудистый поток [291]. Отдельные специалисты рекомендуют исключить курение табака за 4–8 недель до операции и в течение всего после операционного периода [289].

Злоупотребление алкоголем

Употребление алкоголя обычно рассматривается в качестве фактора ухудшающего результаты формирования кишечных анастомозов [199]. Важное значение придается количеству употребляемого этилового спирта. Доза, эквивалентная 500 и более миллилитров чистого этанола в неделю, повышает риск развития несостоятельности кишечных анастомозов [163, 265, 288]. Относительное повышение риска несостоятельности при злоупотреблении алкоголем в одном из исследований составило 1,6 [276].

Употребление стероидных препаратов и НПВС

Общеизвестен эффект кортикостероидных препаратов, связанный с угнетением синтеза белка, снижением иммунологической реактивности, усилению трофических расстройств, особенно при длительном применении. Пептические язвы и скрытые кровотечения являются нередкой секционной находкой при применении глюкокортикоидов [34, 321]. В контексте исследования этой темы у пациентов после резекций толстой кишки существует множество работ, и большинство однозначно свидетельствуют об ухудшении послеоперационных результатов в виде повышения частоты несостоятельств анастомозов и числа раневых осложнений [117, 161, 271]. Отдельные авторы рекомендуют вообще воздерживаться у данных пациентов от формирования анастомозов для снижения риска осложнений [216]. Однако, часть заболеваний, требующих резекции толстой кишки, подразумевает предоперационное лечение кортикостероидами, в частности болезнь Крона. Одним из показаний к операции у таких пациентов является неэффективность терапии, при этом часть больных поступает в стационар в экстренном порядке с осложнениями. Имеется

экспериментальная работа, где отмечено, что низкие предоперационные дозы преднизолона не влияли на развитие несостоятельности, в то время как высокие дозы явно увеличивали частоту ее возникновения [243].

Большое внимание в литературе в последние 20 лет стало уделяться проблеме воздействия послеоперационной анальгезии НПВС на заживление кишечных швов [191]. Вероятно это связано с поиском новых факторов развития осложнений в попытке их минимизировать. Теория, согласно которой НПВС могут быть связаны с несостоятельностью анастомоза, как полагают, связана с ингибированием НПВС циклооксигеназы (ЦОГ) и снижением синтеза простагландинов, что может ухудшить заживление ран [225]. НПВС способны ограничивать миграцию эпителиальных клеток и замедлять восстановление слизистой оболочки [54]. Исследование эффекта НПВС проводилось на большом клиническом материале и на разных уровнях желудочно-кишечного тракта от пищевода до толстой кишки. В Германии в 2020 году был достигнут консенсус экспертов по колоректальной хирургии, в котором более половины участников (55 %) высказались категорически против использования любых НПВС после резекций толстой кишки, а 42 % высказали такое же мнение в отношении исключительно неселективных НПВС [180]. О вреде именно неселективных ингибиторов ЦОГ также указывается во многих других исследованиях [178, 278]. В противовес данной работе Кляйн с соавторами, проанализировав 2 766 пациентов, установил, что именно селективные ингибиторы ЦОГ-2, такие как диклофенак и целекоксиб, повышали риск развития несостоятельности анастомоза, при том, что неселективные ингибиторы ЦОГ не имели такого эффекта [206]. Исследование Hawkins с соавторами показало отрицательное влияние послеоперационной анальгезии кеторолаком на частоту осложнений [204]. Похожие результаты показал и метаанализ, проведенный в 2018 году [182]. Hollis в 2020 году отметил, что применение НПВС у экстренных пациентов в хирургии толстой кишки значительно увеличивает частоту развития несостоятельности анастомоза [178]. Значительную дискуссию вызвала в англоязычной литературе статья, опубликованная в 2022 году группой авторов из

Нидерландов. В это обзор вошли, частности более 3 000 больных после резекции ободочной кишки. Значимого влияния применения НПВС на развитие несостоятельности анастомоза не было выявлено [245]. В работе от 2021 года сравнивали влияние НПВС на несостоятельность в зависимости от локализации анастомоза и пришли к выводу, что толсто-толстокишечные анастомозы несколько более чувствительны к НПВС, в отличие от тонко-толстокишечных [224].

Неoadьювантная терапия

Большинство исследований, посвященных влиянию неoadьювантного специализированного лечения на непосредственные результаты операции, изучают пациентов с опухолями прямой кишки [250]. Касательно же правосторонних локализаций публикаций немного. В частности Gao с соавторами изучили более 1 600 пациентов (китайская популяция) после правосторонних гемиколэктомий. Они отметили, что значимым фактором риска несостоятельности являлась предоперационная химиотерапия. Однако, в данной работе 90 % операций выполнено лапароскопически, более 97 % анастомозов сформировано аппаратным способом и полностью были исключены экстренные операции. В итоге частота несостоятельности составила всего 1,4 % [266].

Нарушения состава крови

Согласно отдельным работам, у пациентов, получающих антикоагулянты, наблюдались повышенные показатели частоты несостоятельности кишечных анастомозов [239]. Возможно, это объясняется наличием мелких гематом по линии шва с последующим их инфицированием.

Влияние пред- и интраоперационной анемии давно и широко обсуждается в контексте влияния на частоту развития несостоятельности анастомозов [193, 240]. Уровень гемоглобина крови напрямую соотносится с интенсивностью оксигенации тканей, что, в свою очередь, определяет активность репаративных процессов в кишечной стенке [89, 251]. Опубликованные исследования определяют разный уровень предоперационного гемоглобина в качестве оптимального. Так, работа от 2022 года, проспективное исследование «LekCheck» из Нидерландов, включало более 1 500 пациентов. По полученным данным

уровень предоперационного гемоглобина менее 97 г/л рассматривался как «пороговый», ниже которого частота развития несостоятельности анастомоза возрастала [210]. Уровень гемоглобина крови ниже 80 г/л рассматривается как критический, большинство авторов рекомендует у таких пациентов откладывать операцию для проведения медикаментозной коррекции [127, 240]. Кроме этого, наличие предоперационной анемии повышает риски развития венозных тромбоэмболических осложнений и, соответственно, увеличивает послеоперационную летальность (в том числе за счет более высоких показателей несостоятельности кишечных швов) [256].

Кроме уровня гемоглобина существенное влияние на адекватное заживление кишечного анастомоза имеет показатель содержания белка крови, в частности альбумина. Достаточно крупная работа от 2015 года, включавшая 42 483 пациента, оперированных на толстой кишке, показала, что при уровне сывороточного альбумина менее 35 г/л частота развития несостоятельности анастомоза возрастала в 3 раза [258]. Однако подобная закономерность выявлена не во всех исследованиях. В 2023 году До Вунг Чой с соавторами изучили показатели крови у 361 пациента и пришли к выводу, что четкой и однозначной зависимости между уровнем предоперационного альбумина, общего белка и развитием несостоятельности анастомоза не выявлено [198]. Небольшая работа от 2011 года из России, основанная на анализе 168 больных после правосторонней гемиколэктомии, определила гипопротеинемию, как значимый фактор развития осложнений со стороны кишечных швов [44]. С развитием технологий генетического типирования связан интерес к выявлению предрасположенности отдельных пациентов к развитию несостоятельности кишечных анастомозов, в зависимости от особенностей белкового метаболизма. В работе от 2024 года оценивали метаболизм свободного оксипролина в крови и уровень гликозаминогликанов в моче (как показателей катаболизма белков) в зависимости от вариантов генетического полиморфизма. Выявлена взаимосвязь между определенным генотипом и развитием гипопротеинемии, что, в свою очередь, повышало риски несостоятельности [113].

Подготовка кишечника (механическая и антибактериальная)

Относительно необходимости и целесообразности подготовки кишечника к резекции постоянно проводятся дискуссии. Сторонники ее проведения апеллируют к удобству проведения вмешательства на «чистой кишке», противники утверждают, что частота осложнений (таких как инфекция раны брюшной стенки и несостоятельность анастомоза) после проведения подготовки не уменьшается, а возникающие электролитные нарушения негативно влияют на состояние пациентов [52, 214]. Коллегия экспертов из Германии (представители 100 клиник, профилирующихся на колоректальной хирургии) в 2020 году большинством голосов высказалась за рутинное применение механической подготовки кишечника и пероральной антибиотикопрофилактики, причём только менее 3 % специалистов однозначно отказались от нее [180]. Отчет из Румынии от 2022 года о 133 пациентах с тонко-толстокишечными анастомозами охватил плановых и экстренных больных. Частота несостоятельности у них значимо не отличалась (5,6 % – экстренные операции, 5,2 % – плановая хирургия). Механическая подготовка кишечника у плановых пациентов снизила риск развития осложнений [274]. В исследовании от 2021 года (217 больных, все резекции правосторонние) показано отсутствие влияния комбинированной подготовки кишечника (механическая очистка + пероральные антибиотики – неомицин с метонидазолом) на частоту развития хирургических осложнений [220]. Аналогичные результаты – отсутствие позитивного влияния механической подготовки кишечника на риск развития несостоятельности анастомоза – выявлены в работе 2023 года [306].

Крупный метаанализ от 2019 года включал 40 исследований за длительный период более 40 лет, общее число пациентов составило 69 517. Сочетание механической и пероральной антибактериальной подготовки кишечника у пациентов после резекция толстой кишки значительно снижало риски несостоятельности анастомозов [312]. Однако, существует и противоположная точка зрения. Zorbas с соавторами в том же 2019 году категорически отрицает

позитивное влияние механической и антибактериальной подготовки кишечника на результаты [312].

Экстренная хирургия

Вопрос формирования кишечных анастомозов в условиях оказания ургентной помощи всегда занимал существенное место в перечне проблем хирургии. У его противников имеется неопровержимый аргумент: «нет анастомоза – нет несостоятельности». Однако при использовании подобной тактики все выжившие пациенты в дальнейшем нуждаются в проведении реконструктивных операций, которые сами по себе несут существенный риск осложнений. Что касается именно пациентов, которым вместо анастомоза наложена тонкокишечная стома, то существенная часть их (до 30 %) страдает от электролитных нарушений, крайне затрудняющих дальнейшую хирургическую реабилитацию [144, 263]. В свою очередь, любой анастомоз, в частности, выполненный у неподготовленного больного на неподготовленной кишке, имеет определенный риск несостоятельности, как это следует из предшествующего раздела данного обзора литературы.

Структура пациентов, обращающихся в стационар по экстренным показаниям крайне неоднородна в зависимости от страны проживания. В частности, в странах Африки подавляющее число подвергшихся резекции кишечника имели в качестве причины заболевания перфорацию брюшнотифозных язв [143, 229]. Для нашей страны это нехарактерно. По данным авторов из России около 92 % больных, которым была выполнена резекционная операция на толстой кишке, имели онкологическое заболевание [3]. При этом до 1/3 из этих пациентов имеют правостороннюю локализацию опухоли, при которой и у нас в стране, и за рубежом основной операцией остается правосторонняя гемиколэктомия [156].

Согласно рекомендациям Всемирного общества по экстренной хирургии, выполнение анастомозов после резекций при осложненном распадом и непроходимостью правостороннем раке толстой кишки является допустимым. При этом частота несостоятельности оценивается авторами в 4–7 %, в сравнении с

1–4 % в плановых ситуациях [103]. Однако, эти данные являются усредненными из показателей множества крупных клиник. Отдельные работы показывают, что тонко-толстокишечные анастомозы, сформированные по экстренным показаниям, осложняются в 12–18 % случаев [121, 157]. В работе от 2017 года рекомендуется выполнение резекционных операций с формированием Y-образных анастомозов, однако выборка очень небольшая – 42 пациента [99]. В одной из достаточно старых статей на основании анализа данных 200 пациентов (в том числе 58 правосторонних резекций) сделан прямой вывод, что состоятельность анастомоза во многом зависит не столько от аспектов хирургической техники, сколько от пациента [302].

1.2.2 Интраоперационные факторы

Хирургический доступ

Согласно данным из отчета главного хирурга Российской Федерации А. Ш. Ревитшвили за 2023 год, удельный вес лапароскопических операций при кишечной непроходимости не превышает 9,1 %, при этом при избирательном рассмотрении непроходимости, вызванной опухолями толстой кишки, он существенно меньше. По зарубежным данным (США) за 2022 год, при экстренных резекциях толстой кишки лапароскопический подход был окончательным у 24,7 % больных, а еще у 24,6 % после попытки лапароскопической ревизии и мобилизации было решено выполнить конверсию. Таким образом, даже в насыщенной технологическими решениями стране малоинвазивно удается пролечить только одного пациента с опухолевой кишечной непроходимостью из четырех [318]. У пациентов с перфоративным дивертикулитом в группе из 1 027 пациентов не выявлено разницы в частоте несостоятельности анастомоза при открытом и лапароскопическом подходах [233]. Некоторые исследования рекомендуют использовать малоинвазивный подход активнее, но при варианте двухэтапного лечения [105]. О лучших результатах лапароскопической правосторонней гемиколэктомии с ручной

ассистенцией (видимо имеется ввиду «рука помощи») сообщали Ли с соавторами в 2015 году, но на очень малой выборке из 35 больных [136]. Аналогичные данные представлены в метаанализе, включавшем 199 больных, однако они были статистически незначимы [209]. В целом, если резюмировать данные по типу хирургического доступа, то, по данным литературы, лапароскопический подход как минимум не хуже открытого, но в нашей стране активному внедрению малоинвазивных методик пока препятствуют организационно-финансовые факторы.

Продолжительность операции

В одной из последних работ, выполненной в Великобритании, на материале плановых резекций толстой кишки (402 пациента) отмечено, что разница в продолжительности операции не влияла на частоту развития несостоятельности анастомоза. В исследовании проводили сравнение латеромедиального и медиолатерального подхода к мобилизации кишки, правосторонних резекций было 157, медиана времени операции составила в среднем 165 против 225 минут [236]. Более ранние работы отмечали большую частоту несостоятельности при увеличении длительности вмешательства [269, 271]. При этом в тех статьях, где оценивали лапароскопические операции (а они обычно существенно продолжительнее открытых), увеличение времени не повышало риски несостоятельности швов на кишке [213, 271]. Возможно, это было связано с меньшей травматизацией тканей при лапароскопии и, соответственно, меньшим глюкокортикоидным стрессом. Отмечено, что продолжительность операции более 3 часов напрямую связана с более частым развитием несостоятельности кишечного шва [215].

Интраоперационная кровопотеря и гемотрансфузии

Кровопотеря более 100 мл в периоперационный период повышает риск развития осложнений со стороны анастомоза, как показано в работе Bertelsen с соавторами. Связь между кровотечением и несостоятельностью по их мнению заключается в том, что кровотечение вызывает рефлекторный ангиоспазм и, как следствие, гипоперфузию краев резекции, за которой следует ишемия [114]. В этом контексте объяснимы результаты отдельных работ, указывающих более низкую частоту несостоятельности при лапароскопических операциях, так как они

сопровожаются значительно меньшей кровопотерей. Данные результаты подтверждаются и в других статьях [166, 200, 268]. В одной из последних публикаций по данной теме, основанной на материале из Австралии, изучены результаты лечения 522 пациентов после резекция толстой кишки. После интраоперационных гемотрансфузий частота несостоятельности 12,86 % против 2,31 % у пациентов без трансфузий. Отмечено, что больные с правосторонними поражениями получали трансфузию чаще в 1,5 раза, что, вероятно, объясняется токсико-анемическим синдромом [242]. В работе Tartter от 1988 года отмечено, что переливание донорской крови оказывает отрицательный эффект на иммунную систему организма, что также является независимым фактором послеоперационных осложнений [299].

Тип анастомоза

Огромное значение в генезе несостоятельности придается техническим особенностям самого анастомоза. Учитывая, что это тот фактор, на который хирург может и хочет влиять, число публикаций по данному вопросу неуклонно возрастает. Имеют значение следующие основные моменты:

- ручной или аппаратный шов;
- одно или двухрядный анастомоз;
- конфигурация – «конец-в-конец», «конец-в-бок», «бок-в-бок», «бок-в-конец» (Рисунок 3).

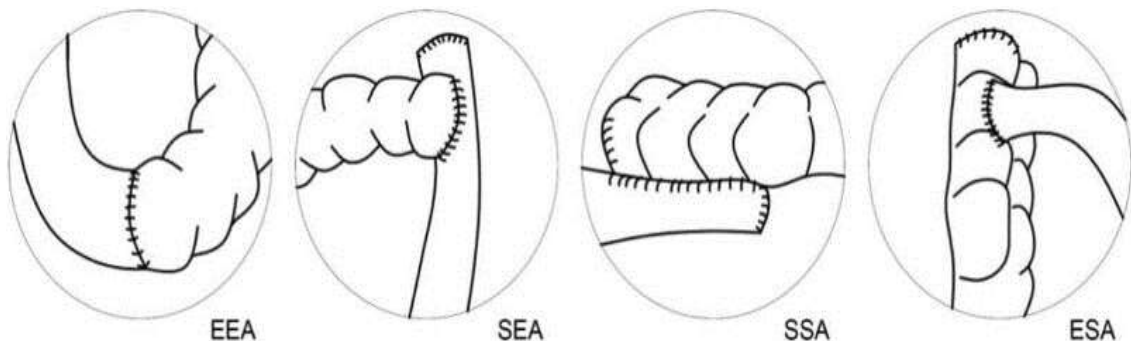


Рисунок 3 – Типы тонко-толстокишечных анастомозов. Иллюстрация из статьи Joanna Machowicz с соавторами [185]

Сторонники применения аппаратного шва апеллируют к тому, что его применение стандартизирует хирургию и практически уравнивает в операционной хирурга с большим стажем и малоопытного ординатора. Также отмечается максимальная биологическая инертность скобок [13]. Однако, Nordholm-Carstensen с соавторами в 2019 году сообщают о двукратном увеличении частоты несостоятельности при применении хирургических степплеров по сравнению с ручным швом после правосторонних резекций толстой кишки. При этом в данной работе ручные швы не были стандартизированы, то есть применяли моно- и полифиламентные нити, узловые и непрерывные швы, одно- и двухрядную технику, конфигурация соустья тоже не была единой [226]. Аналогичные данные по более частым осложнениям степперных швов на кишечнике приводятся и в других работах [273]. Также имеется мнение, что существенной разницы в результатах степперного и ручного шва нет. Такие результаты приводятся в работе от 2022 года, охватившей 12-летний период и 1 390 больных. Различий по частоте развития несостоятельности между применением степплеров и ручным швом не отмечено [184]. Публикация Espin от 2020 года подчеркивает, что последствия после несостоятельности аппаратного тонко-толстокишечного анастомоза гораздо серьезнее, чем после ручного. У таких пациентов чаще приходилось выполнять лапаротомию для коррекции возникшего осложнения. Возможно, это связано с ригидностью краев кишки, прошитых скрепками и их худшим кровоснабжением [129].

Что касается количества рядов швов в анастомозе, то традиционно большинством хирургов применяется двухрядная техника. Однако, с распространением современных атравматических нитей многие специалисты перешли на применение однорядного шва, в том числе в экстренной хирургии [18, 57, 87]. В Великобритании провели экспериментальное исследование на свиньях, сравнивая одно- и двухрядные швы. Было выяснено, что внутрипросветное давление разрыва анастомоза не отличается в этих группах, но число несостоятельств в группе двухрядного шва было большим [301]. Согласно данным исследования ANATECH, опубликованным в 2016 году, при однорядном

шве на толстой кишке доля несостоятельности составила 3,1 %, при двухрядном – 4,9 %. Однако из-за небольшого числа пациентов (252 человека – в связи с медленным набором участников) эти различия не достигли уровня статистической значимости. При этом отмечено, что время формирования однорядного анастомоза было меньшим [286]. Схожие результаты об отсутствии разницы в исходах опубликованы Aniruthan на выборке из 106 пациентов [155]. Систематический обзор, включивший 8 исследований, был опубликован в 2024 году. В 7 исследованиях существенной разницы в исходах в зависимости от рядности шва не было, а в одном – двухрядный шов дал втрое больше несостоятельности [106]. Аналогичные данные дает обзор 9 исследований от 2023 года [287]. В условиях экстренной хирургии однорядный шов показал свою безопасность [50].

Основная часть хирургического сообщества в России применяет при формировании тонко-толстокишечного анастомоза конфигурацию «бок-в-бок». Она считается самой простой и легкой для освоения, а также кровоснабжение шовной полосы в таком анастомозе предполагается как наилучшее. Однако, кроме линии швов самого соустья в таком случае имеются еще швы культи тонкой и толстой кишок, которые сами по себе могут быть источником осложнений, особенно при избыточной их мобилизации. Применение анастомоза «конец-в-конец» при соединении тонкой и толстой кишки не получило распространения в первую очередь из-за разных диаметров петель. Также имеются данные о повышенном риске рубцовых стриктур таких соустьев [148]. В австралийской работе от 2022 года на материале 1 390 больных показано, что анастомоз «конец-в-бок» имеет самую низкую частоту несостоятельности [184]. Также о преимуществе конфигурации «конец-в-бок» сообщает итальянская группа авторов, обследовавшая 999 пациентов с тонко-толстокишечными анастомозами [186]. В польской публикации 2022 года сделан вывод о наибольшем числе несостоятельности при анастомозе «бок-в-бок», однако включено было всего 72 пациента [185]. В 2025 году в Швейцарии оценивали частоту несостоятельности при тонко-толстокишечных анастомозах и заявили,

что конфигурация «бок-в-бок» осложняется чаще, при этом её стоимость – максимальная (учитывались затраты на сшивающие аппараты) [141].

Дренирование брюшной полости

В современных публикациях влияние наружных дренажей на частоту несостоятельности оценивается только в контексте дренирования малого таза после резекций прямой кишки [179, 197, 316]. По данным большинства таких работ, существенной зависимости частоты развития несостоятельности от наружного дренирования не отмечено. Работ по влиянию дренирования брюшной полости на несостоятельность тонко-толстокишечных анастомозов не имеется.

Опыт хирурга

Каждый хирург перед принятием решения о формировании анастомоза оценивает риски его несостоятельности (а они существуют всегда, даже в казалось бы идеальных ситуациях). Если риски им расцениваются, как неприемлемые, то специалист отказывается от анастомозирования и выбирает какой-либо другой вариант завершения операции. Группа авторов из Нидерландов проанализировала соответствие интраоперационного мнения врача о прогнозе развития несостоятельности и частоту ее реального развития, оценив эту зависимость, как низкую. И опытные хирурги, и ассистенты прогнозировали развитие несостоятельности выполненных ими анастомозов с невысокой точностью [296]. В 2018 году было опубликовано многоцентровое исследование, включившее 1 347 пациентов (резекции толстой кишки) из 32 стран и 200 хирургических центров. Обнаружено, что риски несостоятельности у хирургов общей практики составили 12,1 % против 7,3 % у врачей, специализировавшихся в колоректальной хирургии [307]. В исследовании из Испании выявлено, что частота развития осложнений тонко-толстокишечных анастомозов у разных хирургов из одной клиники составляла от 3 до 30 % (!), причем на однородном потоке пациентов. В этой работе показано, что фактор личности и опыта хирурга имел наибольшее значение в генезе несостоятельности, большее, чем индивидуальные особенности пациента [115]. Эта же группа авторов провела анализ по частоте несостоятельности в зависимости от времени,

затраченного конкретным хирургом на операцию, и выяснила, что специалист, оперировавший быстрее всех, имел наибольшее число осложнений. При этом даже опыт хирурга не всегда являлся гарантией хорошего исхода, врач с опытом 28 лет имел 2,8 % несостоятельности, а врач с опытом 33 года – 12 % [192]. Более ранние публикации также показали позитивную зависимость исходов резекций толстой кишки от специализации хирурга [188, 326].

1.2.3 Послеоперационные факторы

Микробиом кишечника

В последние 5–7 лет появились работы, оценивающие влияние бактериальных ферментов на деградацию коллагена по линии анастомоза. В частности, показано, что активизация энтерококков происходит именно по линии анастомоза, и это способствует уменьшению прочности рубца [112]. Бактерии *Fusobacterium nucleatum* стимулируют экспрессию металлопротеиназ клетками эпителия кишечника. Частота выявления этого микроорганизма была выше у пациентов, имевших несостоятельность толстокишечного анастомоза [168]. Такой же эффект выявлен в лабораторных условиях у *Enterococcus faecalis* и *Pseudomonas aeruginosa* [125]. Йоргенсен с соавторами, проводя иммунохимический анализ кала у пациентов после резекции толстой кишки, обнаружили повышение активности бактерий, способных стимулировать выработку коллагеназы у пациентов с несостоятельностью анастомоза [300]. Эти данные хорошо согласуются с нижеописанным (раздел 2.1.12) позитивным эффектом при проведении антибактериальной подготовки кишечника.

Послеоперационная диета

Восстановление полноценного энтерального питания является важным элементом в комплексе послеоперационного лечения пациентов. Единого мнения о сроках начала кормления больных после операции в настоящее время нет. Однако во многих исследованиях показано, что раннее энтеральное питание, начинающееся с первых суток, полезнее для пациентов, нежели

послеоперационное голодание (начало питания только с 3–4-х суток при появлении признаков полноценного восстановления функции ЖКТ): снижается частота инфекционных осложнений и несостоятельности кишечных анастомозов, сокращаются сроки пребывания пациентов в стационаре [61, 88, 92].

Послеоперационное обезболивание

Адекватное и своевременное устранение болевого синдрома имеет большое значение в раннем послеоперационном периоде. Отсутствие боли позволяет как можно раньше активизировать пациентов, что в свою очередь является средством профилактики респираторных нарушений, микроциркуляторных расстройств, пареза кишечника. На фоне гиподинамии преходящие нарушения функции органов и систем могут принять стойкий характер и привести к развитию тяжелых осложнений: внутригоспитальных пневмоний, тромбоэмболических осложнений, длительных парезов кишечника и несостоятельности анастомоза [88]. В колоректальной хирургии для обезболивания в послеоперационном периоде, как правило, применяют опиоиды, нестероидные противовоспалительные препараты, эпидуральную аналгезию [159]. Однако, в 2022 году были опубликованы результаты исследования LekCheck (643 пациента – резекции толстой кишки), где использование эпидуральной анальгезии было связано с достоверно более частым развитием несостоятельности анастомоза [277].

1.3 Осложнения и пути их предотвращения при формировании тонко-толстокишечных анастомозов

Тонко-толстокишечный анастомоз, как правило, расположен в среднем отделе брюшной полости, поэтому последствия его несостоятельности намного фатальнее, чем при низком колоректальном анастомозе, расположенном в малом тазу [129]. В настоящее время общепринятым способом профилактики тяжелых последствий несостоятельности внутритазового анастомоза является формирование превентивной стомы. Дискуссии ведутся лишь о том, должна ли это быть колостома или илеостома [11]. При формировании

тонко-толстокишечного анастомоза проксимальная стома может быть наложена только на тонкую кишку. На большой выборке (более 4 000) пациентов с болезнью Крона (экстренные и плановые резекции) было показано, что проксимальная превентивная илеостомия снижает риск несостоятельности анастомоза на 55 % [177].

Одним из давно применяемых методов повышения надежности кишечного шва является оментопластика с использованием большого сальника. Он обладает противомикробными свойствами, улучшает васкуляризацию тканей. Во время релараротомий часто видно, что сальник фиксирован к линии анастомоза, что изолирует ее от брюшной полости. Имеются различные способы его использования, но применять следует исключительно васкуляризованный сальник. За рубежом такая методика именуется Graham Patch [109]. Один из методов оментопластики состоит в окутывании анастомоза васкуляризованным фрагментом большого сальника и фиксации его внутреннего края по всей окружности анастомоза сохраненными лигатурами наружного ряда его швов [2]. В 2022 году опубликован метаанализ по оментопластике анастомозов, где получены четкие данные о снижении общей и клинически значимой несостоятельности анастомозов на всех уровнях толстой кишки [231].

В течение последних 40 лет в печати встречаются публикации о применении биodeградируемых колец для формирования кишечного анастомоза [314].

Биodeградируемое кольцо для анастомоза состоит из двух идентичных колец, состоящих из рассасывающейся полигликолевой кислоты (87,5 %) и сульфата бария (12,5 %), действующих как рентгеноконтрастные красители. На каждом из них позиционируется соответствующая петля кишки и формируется компрессионный анастомоз. Далее в полости кишечника полигликолевая кислота резорбируется, кольцо фрагментируется и самостоятельно отходит естественным путем. В одном из последних обзоров применения данной методики из 28 тонко-толстокишечных анастомозов ни в одном случае не было несостоятельности [169]. Ким с соавторами опубликовали исследование,

включившее 283 тонко-толстокишечных анастомоза, в том числе экстренные операции. Несостоятельность развилась у 1 пациента [297].

Эволюция методики формирования компрессионных анастомозов нашла свое продолжение в Российской Федерации. Спирев В. В. апробировал в эксперименте и применил в клинике тонко-толстокишечный анастомоз устройством для наложения компрессионного анастомоза, основным элементом которого является никелид-титановая пружина с эффектом «памяти» формы. Устройство в охлажденном до 0–4 °С виде вводили в просвет через микроразрезы в противобрыжеечных краях тонкой и толстой кишок. Несостоятельность анастомоза развилась только у 1 из 97 пациентов (все операции – экстренные) [81, 82]. Подобные работы проводятся и за границей с положительными результатами. Отмечается, что компрессионные анастомозы формируют гладкий прочный рубец, в то время как степплерные соустья при заживлении проходят через фазу воспаления [135, 234].

Отдельным направлением профилактики несостоятельности анастомозов является интраоперационное применение различных клеевых и тканевых покрытий. Из химических соединений используется клей сульфакрилат (на основе цианакриловой кислоты). Его нанесение на линию кишечного шва в условиях перитонита снижало частоту развития несостоятельности [35].

Негативными отличиями при использовании цианакрилатных клеев оказались гидрофобные свойства, обязательность их аппликации исключительно на сухую поверхность, что крайне затруднительно в условиях хирургического вмешательства. Клей обладает локальной тканевой токсичностью, содержит отвердители, которые способствуют его быстрой полимеризации. За счет этого клеевая пленка может подвергнуться отторжению в раннем послеоперационном периоде [63]. Имеются данные, что после нанесения «Сульфакрилата» в процессе его полимеризации в области кишечных швов формируется зона асептического коагуляционного некроза, которая обусловлена местным токсическим действием клея, и этот фактор в условиях перитонита может препятствовать герметичности кишечного шва и увеличивать риск его несостоятельности [56]. Существует

вероятность возникновения воспалительных реакций и цитотоксичности, связанных с использованием цианакрилатных композиций. В результате гидролиза цианакрилатов образуются потенциально токсичные побочные продукты – цианоацетат и формальдегид. Цианакрилаты, представляющие собой мономеры с короткими боковыми цепями, быстро гидролизуются, что вызывает накопление в тканях токсичных веществ в довольно высокой концентрации [16].

Альтернативой цианакрилатным производным является латексный тканевый клей. По химическому составу он представляет собой коллоидную водную дисперсию полимеров, ограниченно набухающих в воде. Полимерная его часть не содержит двойных связей, токсичных радикалов и компонентов, в отличие от цианакрилатного клея. Показатель pH дисперсии стабилизирован на физиологическом уровне (7,38–7,40). Наличие водной фазы и поверхностно-активных веществ определили выраженную гидрофильность композиции. Для придания композиции антисептических, бактерицидных и противовоспалительных свойств в ее состав были включены димексид (антисептик), а также Е-аминокапроновая кислота (гемостатик и антиферментный препарат). Послеоперационный период у большинства животных опытных серий протекал гладко. При ревизии на третьи сутки в зоне наложения швов, укрепленных этим клеевым составом, отмечен умеренно выраженный отек тканей, на седьмые сутки регистрировали образование эластичного малозаметного рубца, не деформирующего и не вызывающего стеноза просвета кишечника [67, 74].

Для укрепления линии кишечного шва используют также фибриновый клей. Такие клеи имитируют биохимические реакции последней стадии свертывания крови. Их получают из сыворотки крови человека или крупного рогатого скота. Этот тип клея дает хороший гемостатический эффект, совместим с биологической тканью, нетоксичен, способствует быстрому заживлению ран и росту ткани. Поскольку фибриновые клеи были в числе первых биоадгезивов, они имеют большой список приложений: восстановительные операции нервных тканей, желудочно-кишечного тракта и в офтальмологической хирургии. Список

наименований фибриновых клеев включает TISSEEL, Crosseal, Veriplast и Evicel. В России также разработан фибринтромбиновый клей Кривофит. Фибриновые клеи известны своей нетоксичностью и хорошей биосовместимостью, однако есть ряд недостатков, ограничивающих их применение. Во-первых, деградация клея происходит в течение нескольких дней, что является довольно коротким временным интервалом. С целью решения этой проблемы к коммерческим клеям добавили белок апротинин. Изменяя уровень содержания ковалентно связанного с фибрином апротинина, можно контролировать время биодegradации клея [16, 53, 94, 187].

Профессором Лубянским В. Г. из Барнаула предложен новый вариант изготовления фибринового клея из плазмы крови. На серозный покров тонкой кишки по всей окружности межкишечного анастомоза делается аппликация 30–40 г сухого лиофилизированного криопреципитата, содержащего фибриноген и другие адгезивные белки плазмы крови. Во избежание гемотрансмиссивных инфекций при заготовке криопреципитата используется карантинизированная плазма доноров. Для получения стабильного фибрина и фиксации его по всей окружности анастомоза в сухой криопреципитат по каплям из шприца добавляется или 2–3 мл 5 % хлористого кальция или 4–5 мл стерильного тромбина, растворенного в 5 % растворе аминокaproновой кислоты. Тромбин является белковым препаратом, полученным из карантинизированной плазмы крови человека. Через 20–30 секунд после добавления второго раствора в области межкишечного анастомоза начинают активизироваться процессы образования гелеобразной фибриновой пленки, адгезивные свойства которой постепенно увеличиваются и достигают максимума к 5-й минуте. Через 60 секунд в зоне анастомоза осуществляется повторная аппликация двухкомпонентного состава (манипуляции с последовательным нанесением сухого криопреципитата или 5 % хлористого кальция, или раствора тромбина). После образования плотного фибринового сгустка в виде герметизирующей швы гелеобразной пленки тонкая кишка погружается в брюшную полость. Эта же методика была использована в экспериментальном исследовании на модели послеоперационного

распространенного перитонита. Результатом данной манипуляции стало повышение прочности сформированного анастомоза, уменьшение спаечных явлений в зоне расположения кишечного шва. Эти явления проявились и на клиническом этапе применения метода, способствовавшего снижению процента несостоятельности тонкокишечных анастомозов с 32 % до 15 % [97].

В то же время группа авторов из Нидерландов при сравнении прочности кишечных анастомозов на фоне применения фибринового клея и без него установили отсутствие позитивного влияния клея на результаты [304]. Одна из последних работ также показала отсутствие улучшения результатов при использовании фибриновых и полиэтиленгликолевых герметиков для снижения риска несостоятельности анастомозов на толстой кишке [164]. Однако, крупный метаанализ, включивший 15 исследований, был опубликован в 2022 году. Авторы проанализировали результаты лечения более 3 000 пациентов и пришли к выводу, что фибриновые клеи, в частности Tachosil, существенно снижают риск несостоятельности кишечных швов [131].

В особый список можно отнести методики, подразумевающие аппликации различных биосовместимых пластинок, либо сеток на линию кишечного шва. В частности, применяется целлюлозная мембрана с полостью, наполненной раствором антибиотика (гентамицин). Имплантат устанавливается в просвет анастомоза таким образом, чтобы 5 сантиметров его находилось в приводящей части и 5 сантиметров в отводящей части кишки. Тем самым saniруются все воспаленные ткани анастомоза со стороны кишечной полости. К преимуществам метода относят то, что он является эффективной мерой профилактики биологической несостоятельности и развития гнойно-некротического процесса со стороны просвета кишки. Недостаток – неудобство применения мембраны, затруднительность широкого внедрения в практику [24]. Также используют стенты из декстрана и гепарина (RGTA-11), применение которых позволило, по данным авторов, снизить процент несостоятельности анастомозов в 2 раза [222].

Широкое применение для укрепления кишечных швов нашла коллагеновая пластина «Тахокомб». Это комбинированная субстанция, содержащая коллаген,

фибриноген, тромбин. При контакте с раневой поверхностью содержащиеся в покрывающем коллаген слое факторы свертывания высвобождаются, и тромбин превращает фибриноген в фибрин, который обеспечивает гемостатический и адгезивный эффекты. Коллагеновая пластина при этом служит хорошим защитным слоем, не пропускающим жидкость и воздух. Во время этого процесса пластина Тахокомба должна быть плотно прижата к раневой поверхности. Она хорошо адаптируется как к ровным, так и бугристым раневым поверхностям, а механическая стабильность коллагеновой пластины обеспечивает дополнительную защиту раневой поверхности. При использовании этого препарата происходит значительное снижение вероятности несостоятельности анастомоза [30, 93, 98]. При аппликации пластины Тахокомб на анастомоз требуется соблюдение следующих условий: анастомозы, наложенные «конец-в-конец» или «конец-в-бок», укрываются полностью с захватом части брыжейки кишки на 2 см; при наложении боковых соустьев укрепляется не только передняя и задняя губа анастомоза, но в обязательном порядке ушитая культия приводящей петли, так как она, как правило, является слабым местом анастомоза; культию отводящей петли можно не укреплять; аппликацию препарата необходимо проводить в последнюю очередь перед зашиванием раны передней брюшной стенки. В противном случае во время проведения назоинтестинального зонда или иных манипуляций в брюшной полости пластина препарата может быть смещена или полностью удалена при тракции [14].

Будашев В. П. с соавторами применил губку «Альгипор» в эксперименте на собаках для профилактики несостоятельности кишечного шва в условиях гнойного перитонита. Препарат содержит кальция глюконат, натрия альгинат и нитрофурал. Пластины препарата накладывали по периметру анастомоза так, чтобы края пластины на 0,5–1,0 см выходили за пределы шовной полосы. Разработанные технические приемы хирургической защиты позволили ускорить заживление кишечных анастомозов и предотвратить их несостоятельность [9]. Однако, в инструкции к препарату отсутствуют указания на возможность его аппликации на петли кишечника (указаны только кожные дефекты – ожоги, язвы,

пролежни), что пока юридически лимитирует его применение в клинике у пациентов с перитонитом.

Также существует методика изоляции анастомоза от брюшной полости – экстраперитонизация. Ее применение показано при перитоните. Анастомоз помещается субперитонеально в мышечные слои брюшной стенки. Хорошо кровоснабжаемая мышечная ткань способствует миграции фибробластов к линии кишечного шва, улучшая репарация и снижая риск развития несостоятельности. Если же она все же произойдет, то усугубления перитонита не происходит, формируется наружный кишечный свищ [4].

Отдельным направлением профилактики несостоятельности является обеспечение адекватного кровоснабжения анастомозируемых кишечных петель [195]. В клинике применена методика резекции кишечника в urgentных ситуациях с экономным лигированием брыжеечных сосудов. Выполняют трансиллюминацию брыжейки тонкой кишки, визуализируя ее сосуды. Определяют первые крайние магистральные ответвления верхней брыжеечной артерии, отвечающие патологически неизменным сегментам тонкой кишки в оральном и аборальном направлении. Согласно состоянию васкуляризации определяем 3 или 4 магистральных ответвления, по которым проводят проекционные радиальные ограничительные линии до кишечной трубки. Над аркадным соединением между магистральными сосудами проводят поперечную ограничительную линию, определив зону резекции. В рамках ограничительных линий выполняется мобилизация определенного сегмента брыжейки и резекция тонкой кишки в блоке с мобилизованным сегментом брыжейки. Благодаря этому, при функционирующих межмагистральных коммуникациях уменьшается объем емкостного сосудистого русла, и создается зона гиперваскуляризации в области кишечного соединения [40].

Одна из недавних работ в этом направлении проведена в Узбекистане – оперировано 43 пациента. Сами авторы описывают свою методику следующим образом: а) сохранение сосудов боковой стенки кишки, т. е. «mural trunks»; б) линию кишечного анастомоза формируют со стороны, противоположной

брыжейке кишки, где мало кишечных кровеносных сосудов; в) первый и второй ряд швов формируют в шахматном порядке один под другим, чем достигается прочная герметичность [70].

Одним из способов снизить риск несостоятельности является отсроченное формирование кишечного анастомоза в рамках тактики «damage control». С этой целью применяется обструктивная резекция кишечника. Ушитые культи приводящей и отводящей петель укладываются в брюшную полость. Приводящая петля интубируется назоинтестинальным зондом для декомпрессии. Далее проводят этапные санационные вмешательства. После улучшения состояния пациента и снижения интенсивности воспаления в брюшной полости формируют анастомоз [28, 38, 39, 91].

1.4 Осложнения и последствия илеостомии

При отказе от формирования тонко-толстокишечного анастомоза после резекции кишки имеется несколько вариантов завершения операции. Помимо затронутого выше отсроченного анастомозирования, возможна превентивная стома по Майдлю. Она создает надежную декомпрессию кишечника, снижая внутрипросветное давление, тем самым снижает риск несостоятельности швов анастомоза. Также возможно выполнение операции Лахей, заключающейся в выведении обеих петель кишки по типу двуствольной илеоколостомы, а затем отсроченное формирование кишечного анастомоза.

Для протекции и снижения рисков развития тазового сепсиса после низких резекций прямой кишки активно применяется превентивная проксимальная петлевая илеостомия. Её использование у пациентов с тонко-толстокишечными анастомозами встречается существенно реже. Нет четких данных о снижении риска развития несостоятельности анастомозов у таких пациентов, однако при ее развитии наличие илеостомы позволяет контролировать локальную ситуацию [148].

Применение различных вариантов илеостомии после резекции кишечника неизбежно приводит к тем или иным объемам потерь химуса. Разные авторы дифференцированно подходят к оценке критичности этого объема. По мнению Атаманова К. В. с соавторами, потери по тонкокишечному свищу более 500 мл в сутки требуют проведения его обтурации, так как являются трудовосполняемыми [4]. Шабунин А. В. с соавторами оценивают пограничный объем потерь в 1 000 мл в сутки [65]. Такие пациенты достаточно часто (до 30 % случаев) нуждаются в повторных госпитализациях для проведения инфузионной терапии, также у них может развиваться обезвоживание, нарушения электролитного баланса и острая почечная недостаточность [223].

После формирования илеостомы развивается дисбаланс кишечной микрофлоры, что может приводить к активизации инфекции *Clostridium difficile*. На ранних стадиях инфекции *Clostridium difficile* повышенное количество отделяемого из илеостомы может быть сложно отличить от стандартного течения послеоперационного периода, что может привести к неправильной диагностике и задержке лечения [176].

Часть пациентов со сформированной илеостомой на реконструктивную операцию не попадают по разным причинам, в том числе из-за развивающихся осложнений самой стомы. Кроме избыточных потерь, к ним относятся непроходимость тонкой кишки, парастомальные грыжи, некроз, стеноз стомы, ретракция или выпадение стомы, перистомальные дерматиты. Общая частота развития осложнений за период существования превышает 50 %.

Дерматит (Рисунок 4) развивается не менее чем у 60 % пациентов после илеостомии и обычно корректируется местным лечением, а также правильным подбором калоприемников [212].

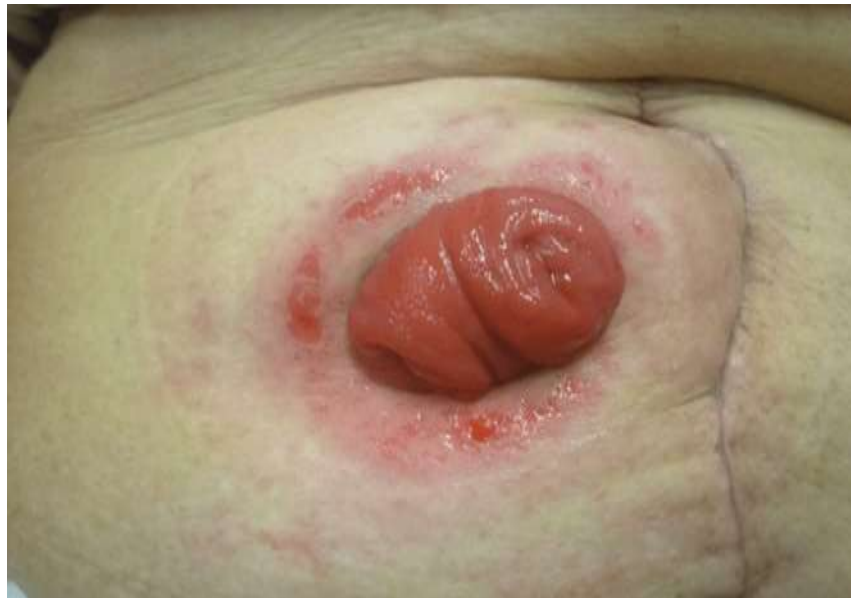

Рисунок 4 – Мацерация с дерматитом вокруг илеостомы

Некроз встречается у 1–5 % больных и в зависимости от степени требует либо местного лечения (некроз до уровня апоневроза), либо повторного формирования стомы (при более глубоком уровне некроза) [283].

Частота развития пролапса илеостомы достигает 17 % и в основном связана с дефектами техники формирования при неадекватной мобилизации и имеющемся натяжении брыжейки. Также имеет значение имеющееся у части пациентов ожирение, затрудняющее создание достаточного выступающего над кожей участка кишки [313].

Кишечная непроходимость может манифестировать в 5–23 % случаев. Часть из них связана с обструкцией на уровне брюшной стенки из-за компрессии прямой мышцей либо узкого стомального канала [221]. Часть пациентов страдает от эвагинации стомированной кишки, к чему предрасполагает длинная нефиксированная приводящая петля [217].

Также очень часто развиваются парастомальные грыжи, причем часть авторов описывают их развитие как неизбежное [172, 295]. Одним из важных факторов, способствующих этому, является формирование стомы через косые

мышцы и на уровне спигелевой линии. При доступе через прямую мышцу риск развития и размер грыжи существенно меньше.

Таким образом, сформированная пациенту после резекции илеостома, исключая риск несостоятельности анастомоза, приводит к большому числу специфических осложнений, часто требующих хирургической коррекции.

Пациентам с илеостомой, как правило, требуется дополнительная операция по ее закрытию. Это отдельная операция со своими осложнениями, число которых достигает 11–37 % [261, 255]. Причем несостоятельность анастомоза достигает 4,5–5,6 % [130, 151].

1.5 Резюме

В связи с ежегодным увеличением числа больных колоректальным раком, его осложненные формы встречаются все чаще и приводят больных в экстренные общехирургические стационары. Существенное число этих пациентов имеют правостороннюю локализацию опухоли, при которой подавляющее большинство клиник выполняют одномоментные операции с формированием тонко-толстокишечных анастомозов. Также до 8–10 % тех, кому такие анастомозы требуются, страдают неонкологическими заболеваниями. Единого мнения по типу и способу выполнения соустьев между тонкой и толстой кишкой не выработано. С разной степенью частоты применяются ручные и аппаратные анастомозы в разных модификациях, при этом число несостоятельств значимо не снижается и составляет от 5 до 15 %. Если планового пациента можно к операции подготовить, выполнить коррекцию неблагоприятных для заживления анастомоза факторов, то в условиях экстренной помощи хирург более лимитирован в выборе способов улучшения результатов своей работы. Требуется разработка такого способа формирования тонко-толстокишечного анастомоза, который минимизирует риск развития осложнений.

Все вышеизложенное и определило необходимость выполнения этой работы.

ГЛАВА 2 МАТЕРИАЛ И МЕТОДЫ ИССЛЕДОВАНИЯ

2.1 План исследования

Проведенное исследование включало в себя следующие разделы (Рисунок 5).

1) Анатомо-морфологический:

- изучение сосудистой микроморфологии стенки толстой кишки у 20 пациентов с острой обтурационной кишечной непроходимостью;
- изучение сосудистой микроморфологии стенки толстой кишки у 20 пациентов с распространенным перитонитом;
- изучение сосудистой микроморфологии стенки тонкой кишки у 20 пациентов с острой обтурационной кишечной непроходимостью;
- изучение сосудистой микроморфологии стенки тонкой кишки у 20 пациентов с распространенным перитонитом.

2) Экспериментальный:

- формирование тонко-толстокишечных анастомозов у 50 лабораторных животных с моделью острой обтурационной кишечной непроходимости давностью 24 часа;
- формирование тонко-толстокишечных анастомозов у 50 лабораторных животных с моделью распространенного перфоративного перитонита давностью 24 часа.

3) Клинический:

- ретроспективный раздел – изучение результатов лечения пациентов, которым были выполнены тонко-толстокишечные анастомозы на фоне острой кишечной непроходимости (50 человек) и перитонита (20 человек);
- проспективный раздел – выполнение оперативных вмешательств по предложенному авторскому способу у 34 пациентов с острой кишечной непроходимостью и 26 пациентов с перитонитом;

- изучение отдаленных онкологических результатов у пациентов, оперированных по поводу злокачественных новообразований.

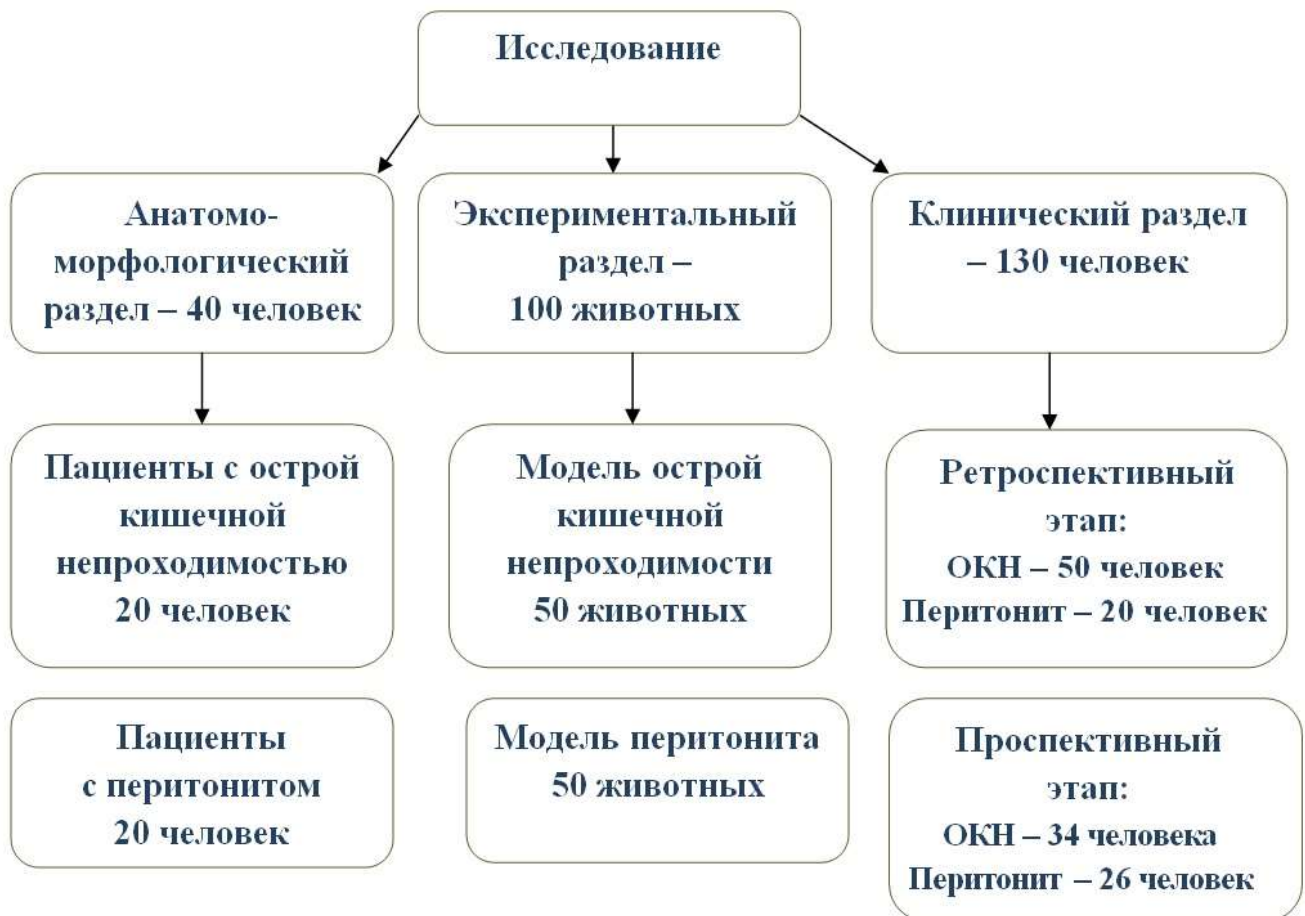

Рисунок 5 – Схема, отражающая план исследования

2.2 Материал и методы анатомо-морфологического раздела исследования

В данный раздел входило изучение сосудистой микроморфологии стенок тонкой и толстой кишок в условиях острой кишечной непроходимости и перитонита. Материал выделяли из операционных препаратов пациентов проспективной группы (случайным образом было избрано по 20 больных с острой кишечной непроходимостью и перитонитом), которым в качестве хирургического этапа лечения была выполнена правосторонняя гемиколэктомия. Для

морфологического исследования производили забор фрагментов стенки тонкой кишки на 5–6 см выше проксимальной линии резекции и фрагментов стенки толстой кишки на 5–6 см ниже дистальной линии резекции (Рисунок 6).

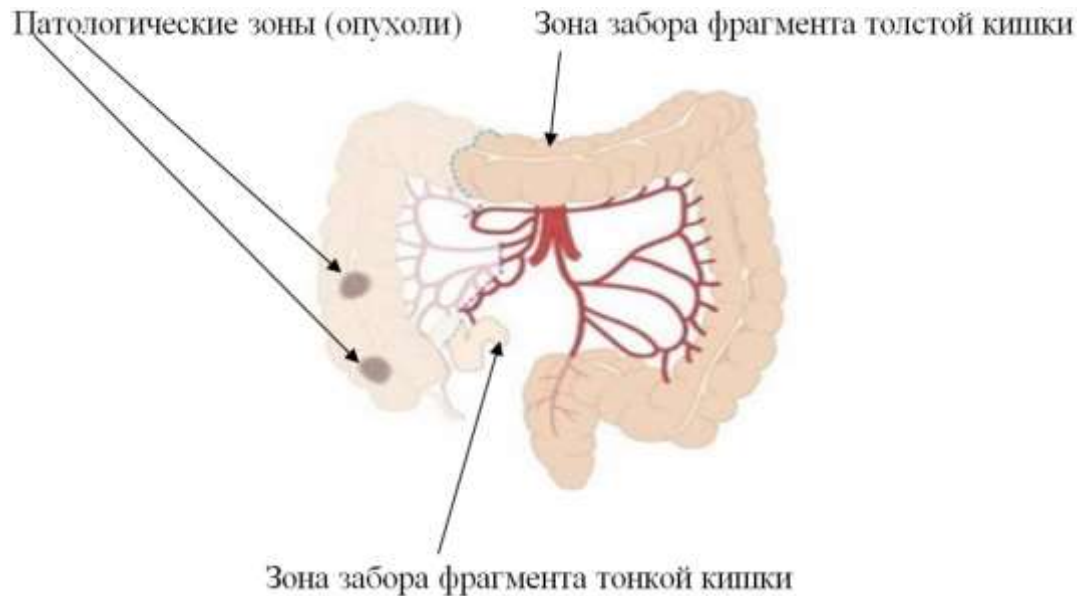
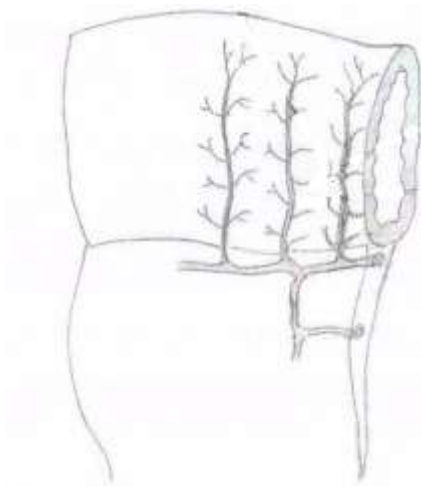


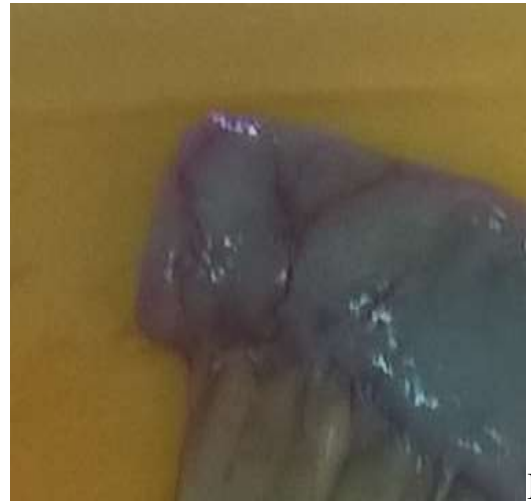Рисунок 6 – Схема забора материала из кишечника

[<https://surgery-first.ru/abdominalnaya-hirurgiya/hirurgiya-kishechnika/gemikolektomiya>]

Фрагменты тонкой кишки забирали следующим образом: из одного и того же операционного препарата проводили выделение двух участков кишки – образец, пересеченный под углом 90° (Рисунок 7), и образец, пересеченный под углом $50\text{--}60^{\circ}$ к оси кишки (Рисунок 8). Таким образом, была произведена вырезка препаратов в 2 подгруппах: 20 – с острой кишечной непроходимостью и 20 – с перитонитом. В каждой подгруппе было сформировано два набора препаратов: 1 группа (исследуемая) – 20 фрагментов кишки, пересеченной под углом $50\text{--}60^{\circ}$; 2 группа (группа сравнения) – 20 фрагментов кишки, пересеченной под углом 90° . Из края разреза каждого образца проводили забор участка кишки на морфологическое исследование (Рисунок 9).



А

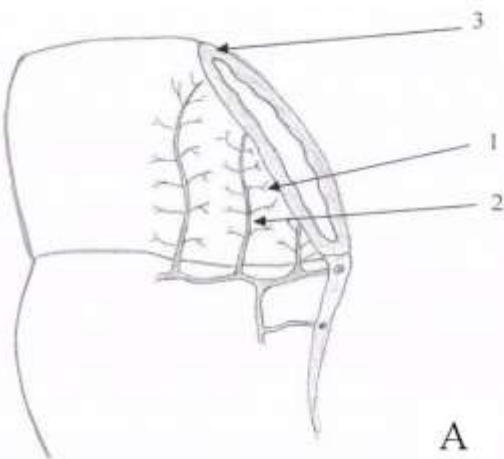


Б

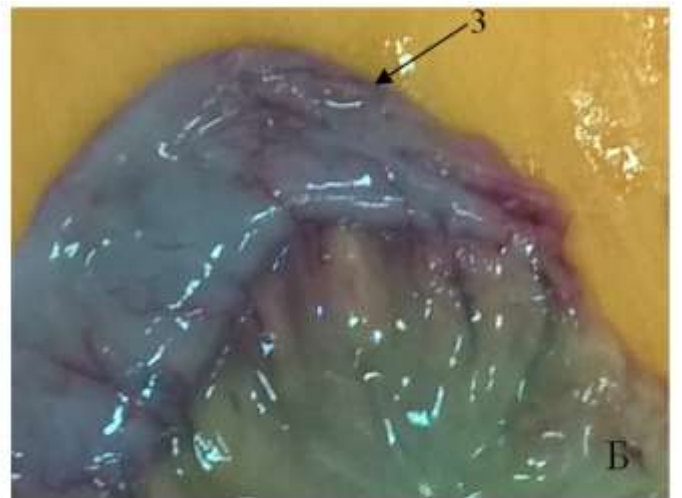
Рисунок 7 – Кровоснабжение тонкой кишки при ее срезе под углом 90° :

А – схематично изображенная петля тонкой кишки, пересеченная под углом 90° ;

Б – фотография пересеченной под углом 60° петли тонкой кишки



А



Б

Рисунок 8 – Кровоснабжение тонкой кишки при ее срезе под углом 60° :

А – схематично изображенная петля тонкой кишки, пересеченная под углом $50-60^\circ$ (1 – интрамуральные ветви сосудов, 2 – прямой сосуд, 3 – плоскость отсечения кишки); Б – фотография пересеченной под углом 60° петли тонкой

кишки

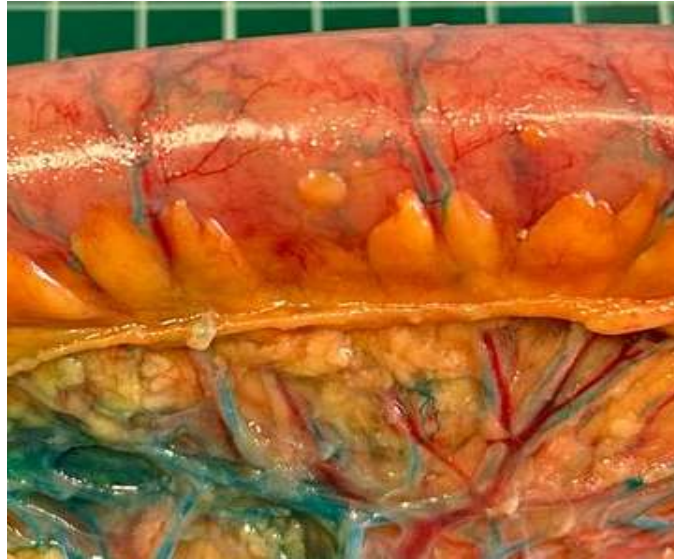

Рисунок 9 – Фотография сосудов тонкой кишки с наливкой метиленовым синим

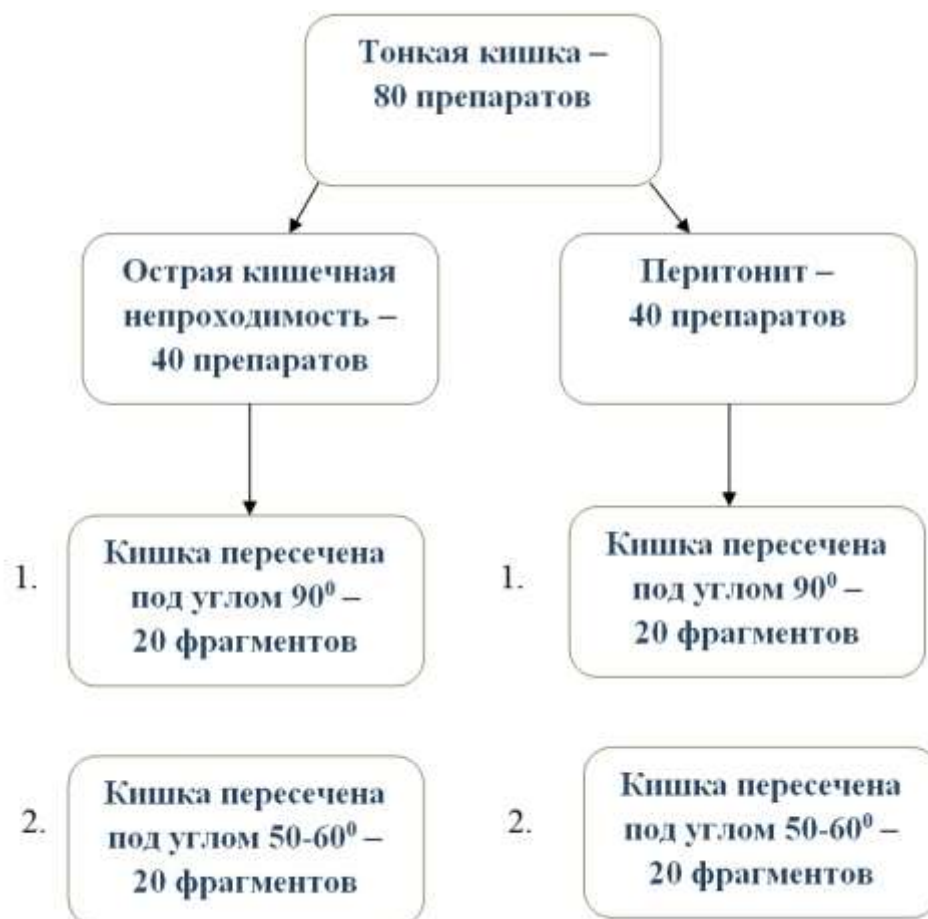

Рисунок 10 – Схема, отражающая этап исследования сосудистой микроанатомии тонкой кишки

Фрагменты толстой кишки забирали из того же операционного материала (Рисунок 13). По противобрыжеечному краю рассекали поперечноободочную кишку линейно на 4 см (Рисунок 11), и из края разреза иссекали на исследование фрагмент кишечной стенки 1×1 см. Далее на соседнем участке производили иссечение фрагмента кишечной стенки в противобрыжеечной части стенки толстой кишки в виде «окна» – площадку овальной формы площадью, соответствующей площади сечения тонкой кишки (Рисунок 12). Из края этого «окна» также выделяли фрагмент 1 см на морфологическое исследование.

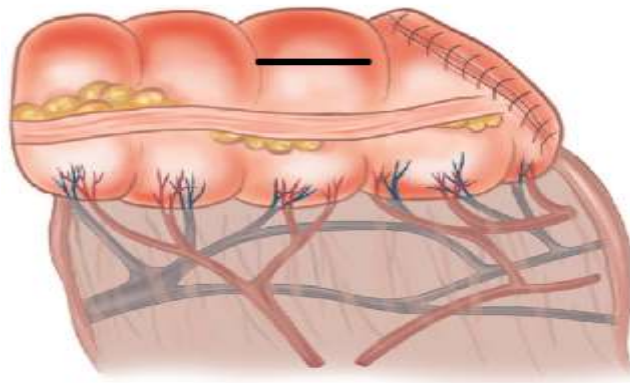


Рисунок 11 – Схематично изображенная петля толстой кишки, указана линия линейного рассечения

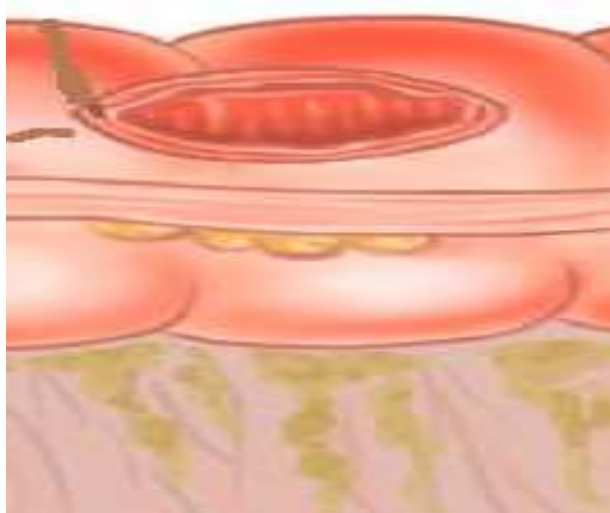


Рисунок 12 – Схематично изображенная петля толстой кишки с высеченным «окном» для анастомоза

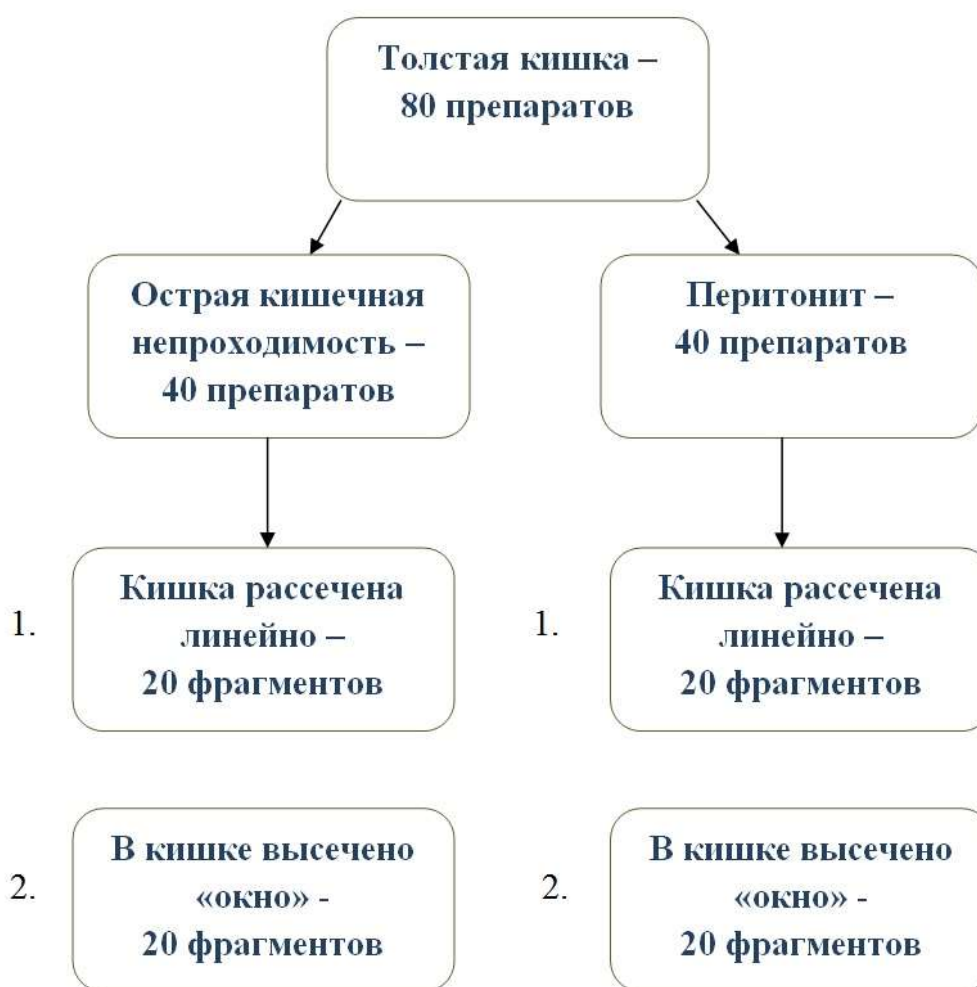

Рисунок 13 – Схема, отражающая этап исследования сосудистой микроанатомии толстой кишки

Пациенты, избранные для проведения данного этапа по половому составу были сопоставимы – 20 женщин и 20 мужчин. Их соотношение по возрасту и патологии представлено в Таблице 2

Таблица 2 – Распределение пациентов по возрасту, полу и патологии

Возраст, лет	Острая кишечная непроходимость		Перитонит	
	Мужчины	Женщины	Мужчины	Женщины
31–40	0	1	1	0
41–50	2	0	1	1
51–60	0	0	2	0

Продолжение Таблицы 2

Возраст, лет	Острая кишечная непроходимость		Перитонит	
	Мужчины	Женщины	Мужчины	Женщины
61–70	4	2	0	4
71–80	4	7	5	3
80 и старше	0	0	1	2
Всего	10	10	10	10

Для выполнения собственно морфологического исследования участки кишки фиксировали в 10 % растворе формалина на фосфатном буфере (рН 7,4) в течение 24 часов, обезвоживали в серии этанола возрастающей концентрации, просветляли в ксилоле и заключали в парафин. Из данных блоков изготавливали стандартные серийные гистологические препараты 5 мкм толщиной. Проводили их окраску гематоксилином и эозином. Осуществляли микроскопическое исследование структуры тканей, а также морфометрию с фоторегистрацией с применением микроскопа «Axio Lab. A1», цифровой фотокамеры «AxioCam ICc3», ЭВМ с операционной системой «Windows 11», специализированную морфометрическую программу «Морфометрия» [76].

Применяли прямоугольную тестовую систему, совмещаемую на мониторе компьютера с цифровой микрофотографией. Площадь всего тестового прямоугольника составляла (при увеличении $\times 40$) – 91 000 мкм² (350 \times 260 мкм). Данный прямоугольник разделен на 81 зону подсчета площадью 1 123 мкм².

В дальнейшем производили иммуногистохимическое исследование среза стенки кишки с антигеном CD-34, применяющимся для идентификации эндотелия сосудов. Далее срезы изучали при увеличении $\times 400$ и $\times 630$ на световом микроскопе «Карл Цейс». Определяли суммарную площадь и количество артериальных и венозных сосудов на 1 мм² площади среза в подслизистом и мышечном слоях кишечной стенки.

2.3 Материал и методы экспериментального этапа исследования

2.3.1 Сформированные подгруппы и техника выполнения хирургических вмешательств у лабораторных животных

Для эксперимента были взяты крысы линии Вистар, самки, возрастом 4–6 месяцев, весом 200–300 г. Все манипуляции с животными проводились с соблюдением требований Федерального закона от 27.12.2018 № 498-ФЗ (ред. от 14.07.2022) «Об ответственном обращении с животными и о внесении изменений в отдельные законодательные акты Российской Федерации». Содержание животных осуществлялось в соответствии с ГОСТ 33216-2014 Межгосударственный стандарт «Руководство по содержанию и уходу за лабораторными животными. Правила содержания и ухода за лабораторными грызунами и кроликами» от 01.07.2016; ГОСТ 33215-2014 Межгосударственный стандарт «Руководство по содержанию и уходу за лабораторными животными. Правила оборудования помещений и организации процедур» от 01.0.2016. Выведение животных из эксперимента осуществлялось в соответствии с современными методами эвтаназии лабораторных животных (согласно Директиве 2010/63/EU по охране животных, используемых в научных целях Европейского Парламента и Совета Европейского союза). Исследование одобрено комитетом по этике Новосибирского государственного медицинского университета (протокол № 109 от 19 октября 2019 г.).

Животных не подвергали специальной предоперационной подготовке. Сформировано четыре подгруппы – 2 исследуемых и 2 контрольных (Рисунок 14). В каждой подгруппе количество животных для проведения статистической обработки было доведено до 25 (всего 100 крыс). В случае смерти животного в 1–2 сутки после операции и отсутствия несостоятельности анастомоза на вскрытии, оно не учитывалось в анализе (расценивалось как летальность от операционной травмы). Подгруппы набирались последовательно, после достижения числа 25 крыс, пригодных для включения в исследование, набор в подгруппу завершали

и переходили к следующей подгруппе. Критерием исключения животного из анализа была смерть в 1-2 сутки после операции.

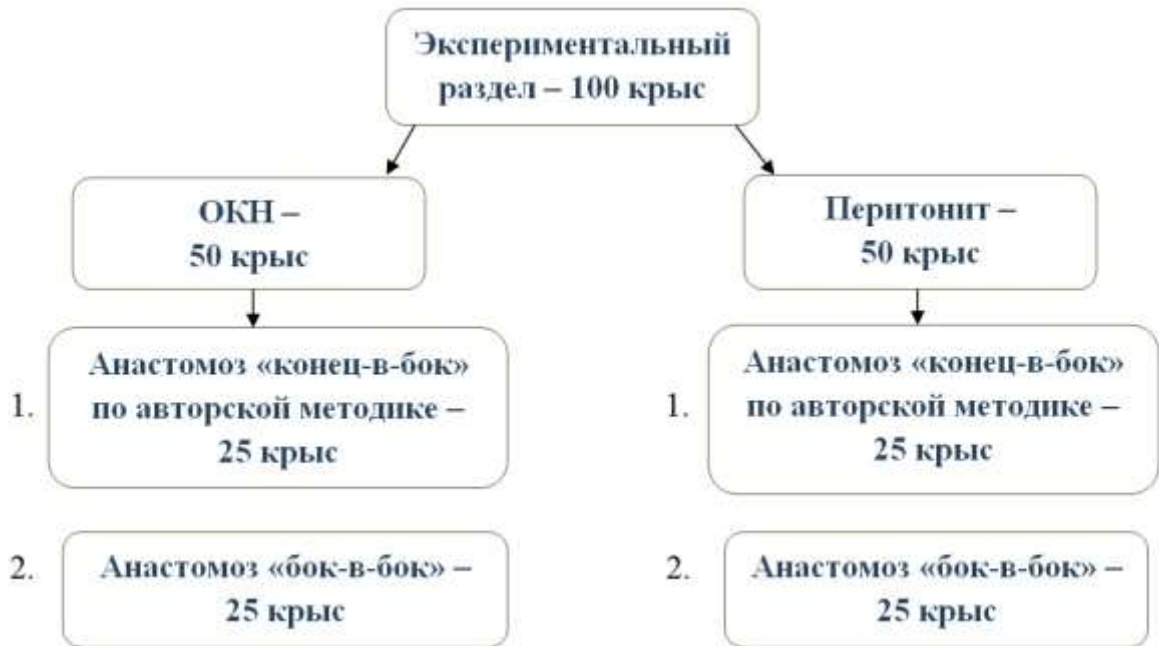

Рисунок 14 – Схема, отражающая экспериментальный раздел исследования

Моделирование перитонита выполняли по следующей методике. В асептических условиях под эфирным наркозом проводили срединную лапаротомию, петлю тонкой кишки в 4–6 см от илеоцекального угла пересекали ножницами на $\frac{1}{4}$ диаметра (по противобрыжеечному краю) (Рисунок 15). Кишечное содержимое марлевым шариком наносили на различные участки париетальной и висцеральной брюшины. Дополнительно в брюшную полость вводили 5 мл 0,9 % раствора NaCl для большего распространения химуса по брюшной полости. Брюшную полость ушивали наглухо.

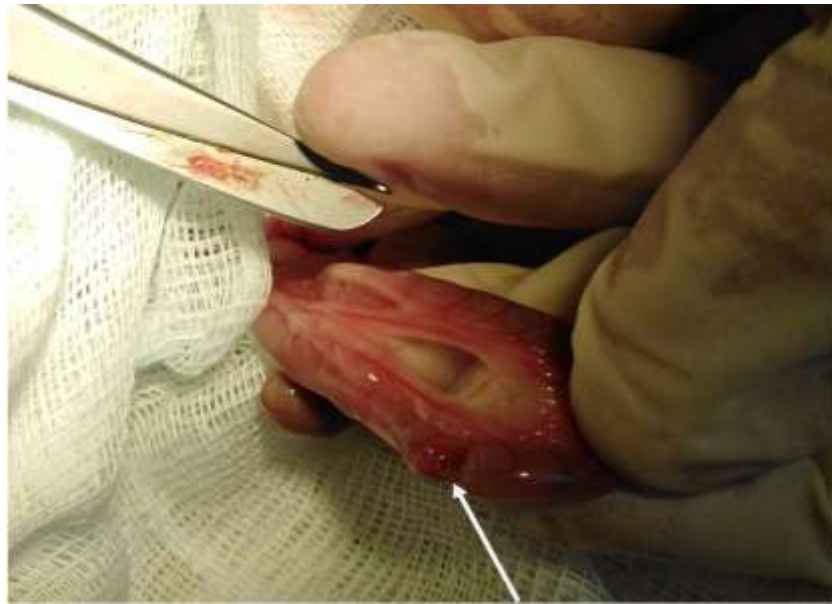

Рисунок 15 – Создание модели перитонита. Тонкая кишка пересечена на $\frac{1}{4}$ диаметра

Через 24 часа выполняли релапаротомию. У всех животных имелись признаки распространенного гнойного перитонита: париетальная и висцеральная брюшина гиперемированы, в брюшной полости гнойный выпот и множественные фибриновые наложения.

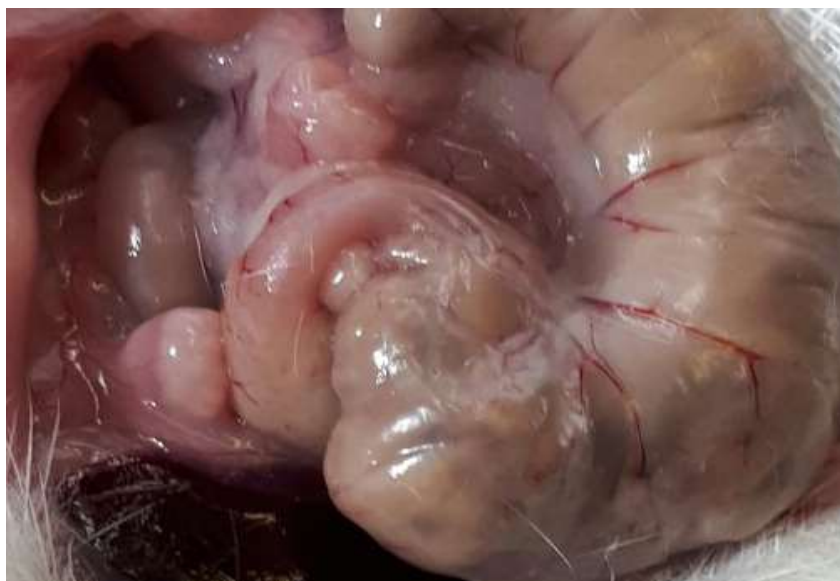

Рисунок 16 – Созданная модель перитонита давностью 24 часа

Выполняли правостороннюю гемиколэктомию, проксимальная линия резекции проходила на 2 см выше сформированного ранее дефекта тонкой кишки, дистальная – в средней трети поперечноободочной кишки. В контрольной группе накладывали илеотрансверзоанастомоз «бок-в-бок». Поперечноободочную и тонкую кишку при этом пересекали под углом 90° . Петли кишок рассекали продольно. Соустье формировали однорядным непрерывным полипропиленовым швом нитью 8/0 на колющей игле с использованием специальной оптики.

В исследуемой группе после правосторонней гемиколэктомии сегмент тонкой кишки по проксимальной линии резекции пересекали в косо-поперечном направлении под углом 50° – 60° к брыжеечному краю кишки. В противобрыжеечной части стенки толстой кишки высекали площадку овальной формы площадью, соответствующей площади сечения тонкой кишки. Формировали тонко-толстокишечный анастомоз по типу «конец-в-бок» с помощью однорядного непрерывного кишечного шва полипропиленовой нитью 8/0 (Рисунок 17). По нашему мнению, такая модификация анастомоза позволяет иссечь потенциально ишемизированные участки кишечной стенки, так как в подавляющем большинстве случаев субстратом несостоятельности является некроз по линии шва. Брюшную полость осушивали марлевым тампоном и ушивали наглухо. На 6-е сутки после данного вмешательства животных выводили из эксперимента. Проводили иссечение зоны анастомоза для морфологического исследования.

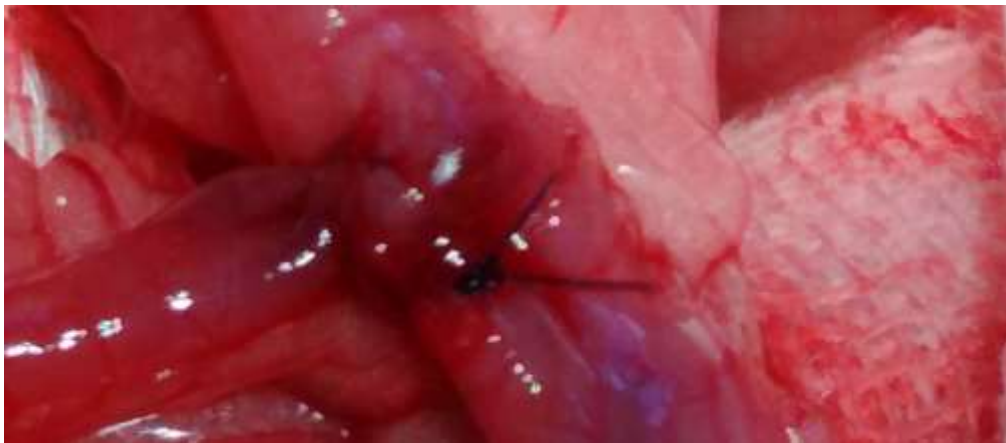

Рисунок 17 – Сформированный анастомоз «конец-в-бок»

Моделирование острой кишечной непроходимости выполняли по следующей методике (Рисунок 18). В асептических условиях под эфирным масочным наркозом крысам обеих групп выполняли срединную лапаротомию, проводили перевязку подвздошной кишки в 4–5 см от илеоцекального угла капроновой лигатурой (с целью ускорения создания модели непроходимости). Брюшную полость ушивали наглухо.

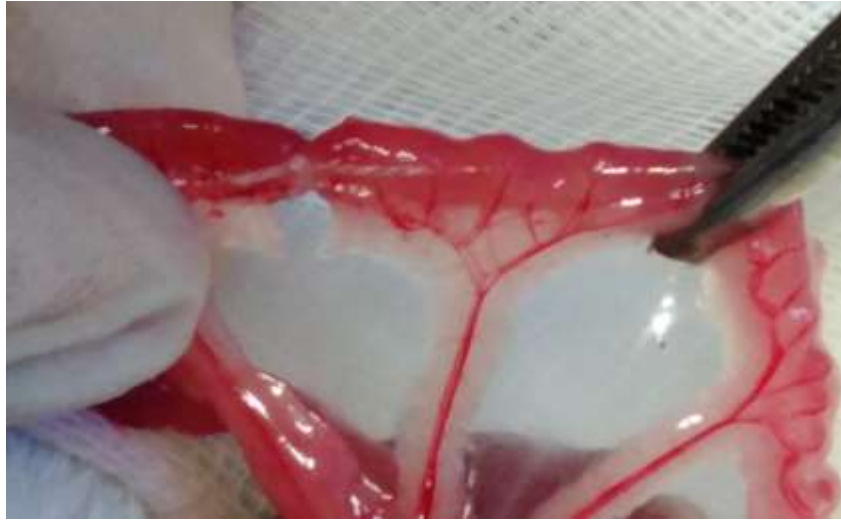

Рисунок 18 – Создание модели острой кишечной непроходимости

Через 24 ч проводили релапаротомию. У всех животных имелись признаки острой кишечной непроходимости в виде расширения в 2–3 раза тонкой кишки проксимальнее лигатуры. Выполняли правостороннюю гемиколэктомию, проксимальная линия резекции проходила на 1 см выше наложенной лигатуры, дистальная – в средней трети поперечно-ободочной кишки.

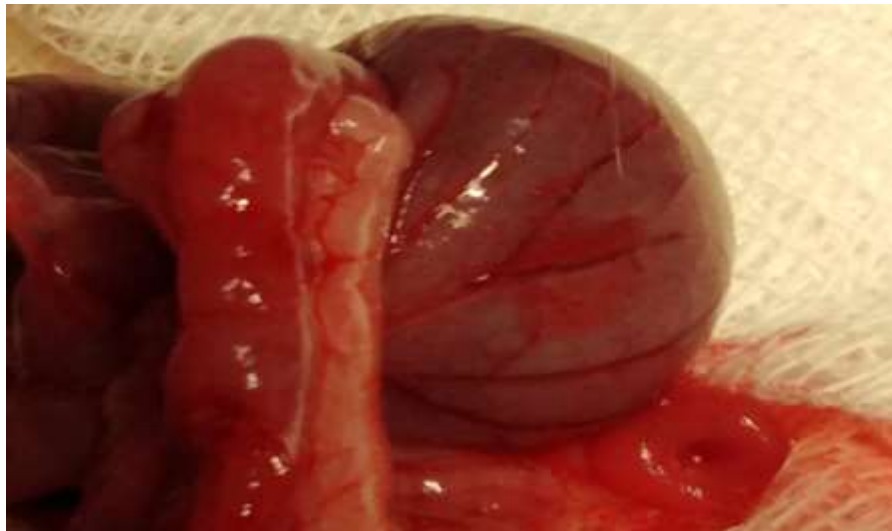

Рисунок 19 – Созданная модель острой кишечной непроходимости
давностью 24 часа

Дальнейшие манипуляции по формированию кишечных анастомозов производили так же, как и ранее при перитоните. Животных аналогично выводили из эксперимента на 6-е сутки с последующим морфологическим исследованием анастомозов.

2.3.2 Морфологические исследования в экспериментальных подгруппах

Забранные фрагменты кишечника крыс с анастомозом фиксировали в 10 % растворе формалина на фосфатном буфере (pH 7,4) в течение 24 часов, обезвоживали в серии этанола возрастающей концентрации, просветляли в ксилоле и заключали в парафин. Из данных блоков изготавливали стандартные серийные гистологические препараты толщиной 5 мкм. Выполняли их окраску гематоксилином и эозином, также по Ван Гизону. Осуществляли микроскопическое исследование структуры тканей с фоторегистрацией с применением микроскопа «Axio Lab. A1»; цифровой фотокамеры «AxioCam ICc3»; операционную систему «Windows 11»; с использованием специализированной морфометрической программы «Морфометрия». Срезы

изучали при увеличении $\times 400$ и $\times 630$ на световом микроскопе «Карл Цейс», площадь поля зрения $0,091 \text{ мм}^2$. Определяли количество и суммарную площадь кровеносных сосудов в поле зрения, количество нейтрофилов, клеток фибробластического ряда на 10^5 мкм^2 в подслизистом и мышечном слоях кишечной стенки.

Различные морфологические формы лейкоцитов являются индикатором выраженности воспалительного процесса. Чем выше их число, тем выше активность воспаления. Фибробласты – это клетки соединительной ткани, активно синтезирующие белки внеклеточного матрикса, в частности, коллаген. В настоящее время выделяют три различных источника фибробластов: малодифференцированные фибробласты, локальный эпителиально-мезенхимальный переход, а также образование из костномозговых предшественников (прогениторных клеток фибробластического ряда). Основным источником фибробластов – малодифференцированные фибробласты. Под действием стимуляции эти фибробласты могут пролиферировать и генерировать новые фибробласты. Вырабатываемый ими фибронектин является главным поверхностным гликопротеином фибробласта. В межклеточном пространстве он связан главным образом с интерстициальным коллагеном. Полагают, что фибронектин обуславливает адгезию, подвижность, рост и специализацию клеток. Фибронектин, скрепляющий клетки соединительной ткани и межклеточный матрикс также называют «молекулярным клеем». Благодаря своим свойствам, фибронектин в репаративном процессе играет роль первичного каркаса для последующего упорядоченного расположения фибробластов и коллагеновых волокон, а также обеспечивает необходимый минимум механической прочности грануляционно-фиброзной ткани на ранней стадии ее развития, когда синтез фибриллярного компонента ещё недостаточен.

2.4 Материалы и методы клинического раздела исследования

2.4.1 Общая характеристика и критерии включения пациентов в исследование

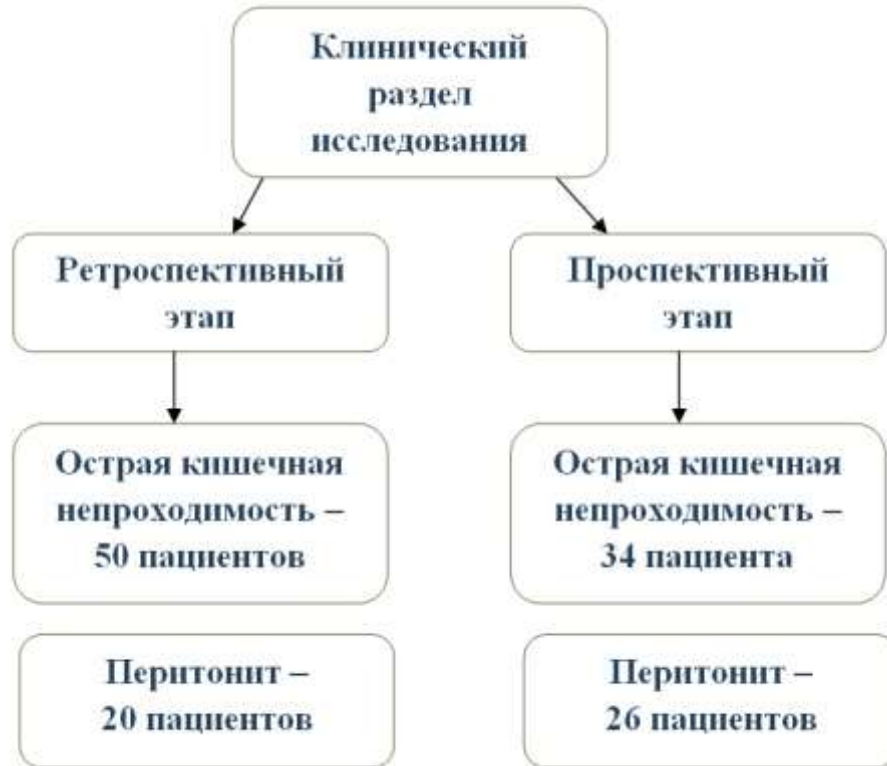

Рисунок 20 – Схема, иллюстрирующая этапы клинического раздела исследования

Из пациентов было составлено две группы – основная (проспективная) и группа сравнения (ретроспективная) (см. Рисунок 20). Все больные получали хирургический этап лечения на клинической базе кафедры факультетской хирургии в ГБУЗ НСО «Городская клиническая больница № 1» (г. Новосибирск) в период с 2018 по 2022 год. Объем прикрепленного населения по ургентной маршрутизации у данного стационара более 500 тысяч человек.

Все больные были разделены по профилю патологии – острая обтурационная кишечная непроходимость (84 пациента) (Таблица 3) и перитонит (46 пациентов) (Таблица 4).

Таблица 3 – Критерии включения в исследование по перитониту

Критерии включения	Критерии невключения
1. Наличие распространенного гнойного перитонита давностью до 48 часов. 2. Наличие интраоперационной необходимости формирования тонко-толстокишечного анастомоза. 3. Возраст 18 лет и более.	1. Отказ пациента от участия в исследовании. 2. Давность перитонита более 48 часов. 3. Гемодинамическая нестабильность, не позволяющая выполнить этап анастомоза.

Срок в 48 часов давности перитонита для невключения пациентов в исследование был избран в связи с тем, что изменения кишечной стенки после этого срока становятся настолько значительными (ригидность, прорезывание швов), что делают формирование любого типа анастомоза неоправданно рискованным.

Таблица 4 – Критерии включения в исследование по острой кишечной непроходимости

Критерии включения	Критерии невключения
1. Наличие острой обтурационной кишечной непроходимости. 2. Наличие интраоперационной необходимости формирования тонко-толстокишечного анастомоза. 3. Возраст 18 лет и более.	1. Отказ пациента от участия в исследовании. 2. Гемодинамическая нестабильность, не позволяющая выполнить этап анастомоза.

В основную группу были включены 60 пациентов, разделенных на 2 подгруппы (34 – острая кишечная непроходимость, 26 – перитонит).

Группа сравнения была составлена из 70 пациентов, также разделенных на 2 подгруппы (50 – острая кишечная непроходимость, 20 – перитонит).

2.4.2 Половозрастной и нозологический составы исследуемых групп

Возраст пациентов с острой кишечной непроходимостью в основной подгруппе колебался от 31 до 90 лет, средний возраст – 69 лет, медиана 71,5 лет.

Возраст пациентов с острой кишечной непроходимостью в подгруппе сравнения колебался от 19 до 92 лет, средний возраст – 67 лет, медиана 68,5 года (Таблица 5). Различия между группами статистически незначимы ($p < 0,05$).

Таблица 5 – Половозрастной состав включенных в анализ пациентов с острой кишечной непроходимостью

Возраст, лет	Группа сравнения		Основная группа	
	мужчины	женщины	мужчины	женщины
	кол-во	кол-во	кол-во	кол-во
> 20	1	0	0	0
21–30	1	1	0	0
31–40	2	1	0	1
41–50	1	2	1	0
51–60	2	4	1	0
61–70	5	8	5	8
71–80	3	5	5	12
81–90	4	9	0	1
< 90	0	1	0	0
Всего	19	31	12	22

Возраст пациентов с перитонитом в основной подгруппе колебался от 33 до 89 лет, средний возраст – 70,3 лет, медиана 70 лет (Таблица 6).

Возраст пациентов с перитонитом в подгруппе сравнения колебался от 34 до 92 лет, средний возраст – 74,6 лет, медиана 76,5 лет. Различия между группами статистически незначимы ($p < 0,05$).

Таблица 6 – Половозрастной состав включенных в анализ пациентов с перитонитом

Возраст, лет	Группа сравнения		Основная группа	
	мужчины	женщины	мужчины	женщины
	кол-во	кол-во	кол-во	кол-во
31–40	1	0	1	0
41–50	0	0	1	1
51–60	0	0	2	0
61–70	4	1	3	6
71–80	2	5	2	4
81–90	0	6	1	5
< 90	0	1	0	0
Всего	7	13	10	16

Среди причин, вызвавших кишечную непроходимость и перитонит, которыми страдали включенные в исследование пациенты, существенную долю составили онкологические заболевания. Из 130 больных у 93,8 % (n = 122) выявлены хирургические осложнения онкопроцесса. Также в список нозологий входили: нарушения мезентериального кровообращения, болезнь Крона, туберкулез кишечника с перфорацией. Перечень нозологий, диагностированных у пациентов приведен в Таблицах 7 и 8.

Таблица 7 – Нозологии у включенных в анализ пациентов с острой кишечной непроходимостью

Нозология	Группа	Основная группа	Группа сравнения
		Всего – 34	Всего – 50
Опухоль ободочной кишки		33	50
Метастаз меланомы в илеоцекальный угол		1	0

Все пациенты в качестве причины острой кишечной непроходимости имели онкологическое заболевание.

Таблица 8 – Нозологии у включенных в анализ пациентов с перитонитом

Нозология	Основная группа Всего – 26	Группа сравнения Всего – 20
Нарушения мезентериального кровообращения	2	2
Опухоли толстой кишки	22	16
Болезнь Крона с перфорацией	1	1
Узлообразование с некрозом правой половины ободочной кишки	1	1

В данной группе 38 (82,6 %) из 46 больных оперированы по поводу осложнений онкологического процесса.

2.4.3 Обследование и методы выполнения хирургических вмешательств

2.4.3.1 При острой кишечной непроходимости

Стандартный объем обследования при госпитализации включал общеклинический лабораторный минимум, рентгенографию органов брюшной полости. По ее данным у 84 (100 %) больных была выявлена типичная рентгенологическая картина кишечной непроходимости в виде чаш Клойбера и тонкокишечных арок с уровнями жидкости. Период между поступлением и началом хирургического этапа варьировал между 4 и 16 часами (у части больных лечение начиналось с консервативных мероприятий). Всем поступившим была выполнена широкая срединная лапаротомия, как доступ дающий возможность качественной и ничем не ограниченной ревизии брюшной полости, в особенности в тех ситуациях, когда изначально точная локализация зоны обструкции неясна.

Варианты ликвидации кишечной непроходимости, которыми были завершены операции, изложен в Таблице 9.

Таблица 9 – Оперативные вмешательства, выполненные пациентам с острой кишечной непроходимостью

Группа \ Операция	Правосторонняя гемиколэктомия
Основная группа	34
Группа сравнения	50

Всем онкологическим пациентам в основной группе в обязательном порядке производили мезоколонэктомию с лимфодиссекцией D2-D3 (Рисунок 21). Данный этап проводился в соответствии с требованием клинических рекомендаций RUSSCO, где указано, что объемы плановой и экстренной операции не должны различаться [1]. Этот этап приводил к увеличению времени вмешательства на 25–30 минут, но за счет варианта мобилизации кишки «medial to lateral» интраоперационная кровопотеря не увеличивалась. Более того, проведение диссекции в «эмбриональном слое» существенно снижало интенсивность кровотечения.

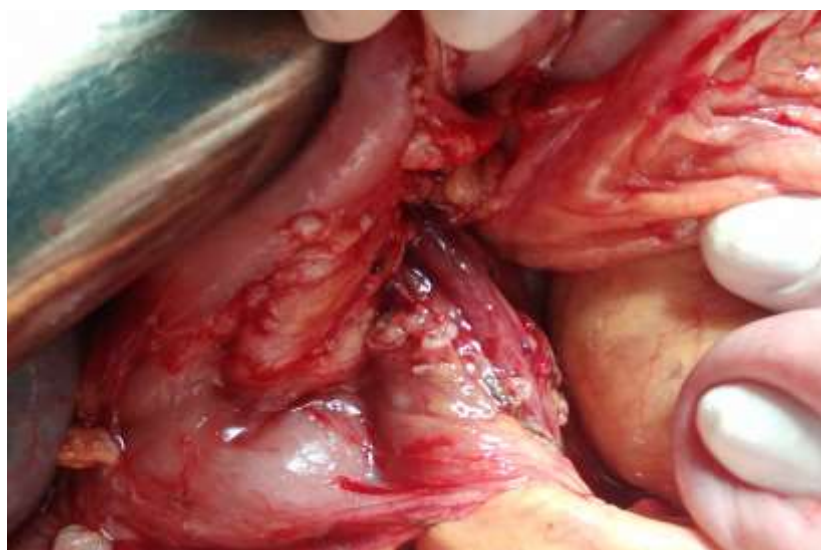

Рисунок 21 – Зона D3-лимфодиссекции после правосторонней гемиколэктомии

Вскрытие просвета кишки выполняли только острым путем, затем точно коагулируя кровоточащие сосуды. По нашему мнению, при этом кишечная стенка минимально травмируется и в то же время четко определяется адекватность кровоснабжения шовной полосы анастомоза.

У всех пациентов основной группы хирургический объем заключался в правосторонней гемиколэктомии, при этом тонко-толстокишечный анастомоз формировали в конфигурации «конец-в-бок» в один ряд непрерывным швом, для этого использовали абсорбирующую монофиламентную нить размером 3/0. Обработку культи ободочной кишки производили по Мойнигану. Приводящую тонкокишечную петлю подготавливали к анастомозированию аналогично, удаляя наиболее удаленный от брыжейки угол кишечной стенки. Вдоль *tenia libera* в стенке ободочной кишки иссекали по контуру фрагмент кишки, соответствовавший форме среза тонкой кишки (Рисунок 22). Данная модификация анастомоза (патент РФ 2709253) основана на потенциальном улучшении кровоснабжения шовной полосы за счет удаления участков кишечной стенки, находящихся максимально удаленно от брыжейки, и за счет этого потенциально хуже кровоснабжаемых.

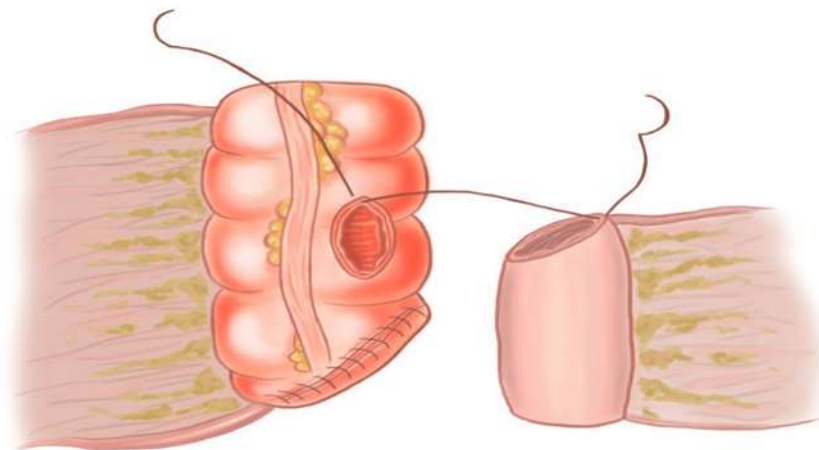


Рисунок 22 – Схематическое изображение тонко-толстокишечного анастомоза

Больным группы сравнения соустье между тонкой и ободочной кишкой

выполняли в конфигурации «бок-в-бок», швы накладывали в 2 ряда (сквозной ряд – непрерывный шов полигликоидом 3/0, далее отдельные серозно-мышечные капроновые швы нитью 3/0).

2.4.3.2 При перитоните

Все пациенты получали хирургическое лечение по поводу распространенного гнойного перитонита, вызванного деструктивным процессом в толстой или тонкой кишке. После поступления больные были обследованы в ранее изложенном объеме (см. раздел 2.4.3.1) и в большинстве случаев в течение 2–4 часов оперированы. Случаи удлинения предоперационного периода более 2 часов были связаны с необходимостью предоперационной подготовки (одна из таких ситуаций в качестве клинического примера приведена ниже в разделе 5.2). Всем пациентам были выполнены правосторонние гемиколэктомии с формированием тонко-толстокишечных анастомозов. Пациентам основной группы анастомоз формировали по исследуемой методике (Патент РФ 2709253), пациентам группы сравнения – «бок-в-бок».

Состояние всех больных оценивали по шкалам АРАСНЕ II, у пациентов с перитонитом дополнительно определяли Мангеймский индекс перитонита [145].

2.5 Статистический анализ результатов исследования

Статистическую обработку полученных цифровых данных проводили в соответствии с общепринятыми в медико-биологических исследованиях методами анализа. Для проверки нормальности распределения использовали вычисление критериев Шапиро – Уилка и Колмогорова – Смирнова. Сравнение процентных долей в двух группах выполняли с использованием двустороннего точного критерия Фишера. Все группы при анализе имели ненормальное распределение данных. В связи с этим при изучении количественных данных по результатам морфологического исследования сравнение двух независимых групп

по количественным признакам проводили при помощи теста Манна – Уитни. Количественные данные описаны в формате: медиана и интерквартильный размах Me (LQ; UQ) с указанием первого и третьего квартилей.

Обработка проводилась с использованием пакета прикладных программ STATISTICA 6.0 (StatSoft, USA), 2006. Результаты считали статистически значимыми, если интервал p был меньше 0,05.

ГЛАВА 3 РЕЗУЛЬТАТЫ АНАТОМО-МОРФОЛОГИЧЕСКОГО ЭТАПА ИССЛЕДОВАНИЯ

3.1 Микрососудистая анатомия кишечника в условиях острой кишечной непроходимости

3.1.1 Микроморфометрия сосудов стенки толстой кишки

При подсчете числа артериол в подслизистом слое на срезе кишки получены следующие данные (Рисунок 25): в основной группе при изучении количества артерий на мм² площади среза медиана составила 75 (70,5; 85,5), в группе сравнения этот показатель составил 44,5 (40,0; 52,5) $p < 0,01$. В исследуемой группе показатель медианы при количественном подсчете венозных сосудов в подслизистом слое на мм² площади среза составил 85,5 (76,5; 93,5), а в группе сравнения 56,5 (48,5; 62,0), $p < 0,01$. В мышечном слое в исследуемой группе также отмечено статистически значимое преобладание количества сосудов по сравнению с группой сравнения.

Показатель M_e количества артерий мышечного слоя кишечной стенки на мм² площади среза в основной группе составил 48 (42,5; 56,5), в группе сравнения 22,5 (18,5; 30,5), $p < 0,01$. Показатель медианы при количественном подсчете венозных сосудов на мм² площади среза в исследуемой группе составил 62,5 (56,0; 69,0), а в группе сравнения 35,0 (27,5; 41,0), $p < 0,01$. Сравнение показателей количества сосудов на срезе кишки представлено на Рисунке 23.

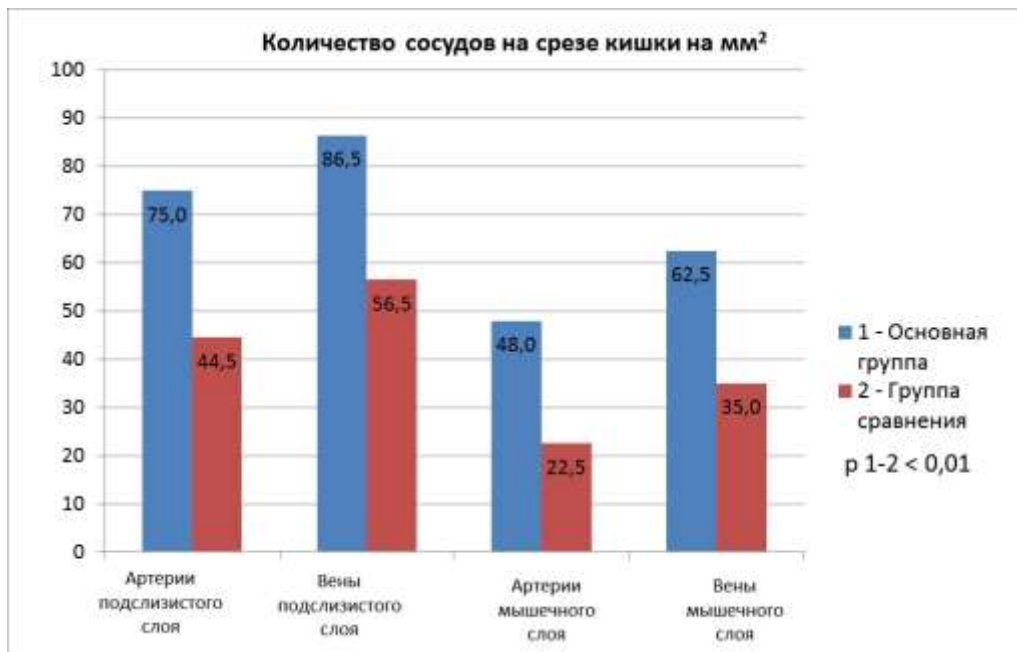


Рисунок 23 – Количество исследуемых сосудов на срезе толстой кишки на мм² площади среза при острой кишечной непроходимости (окраска гематоксилин-эозином)

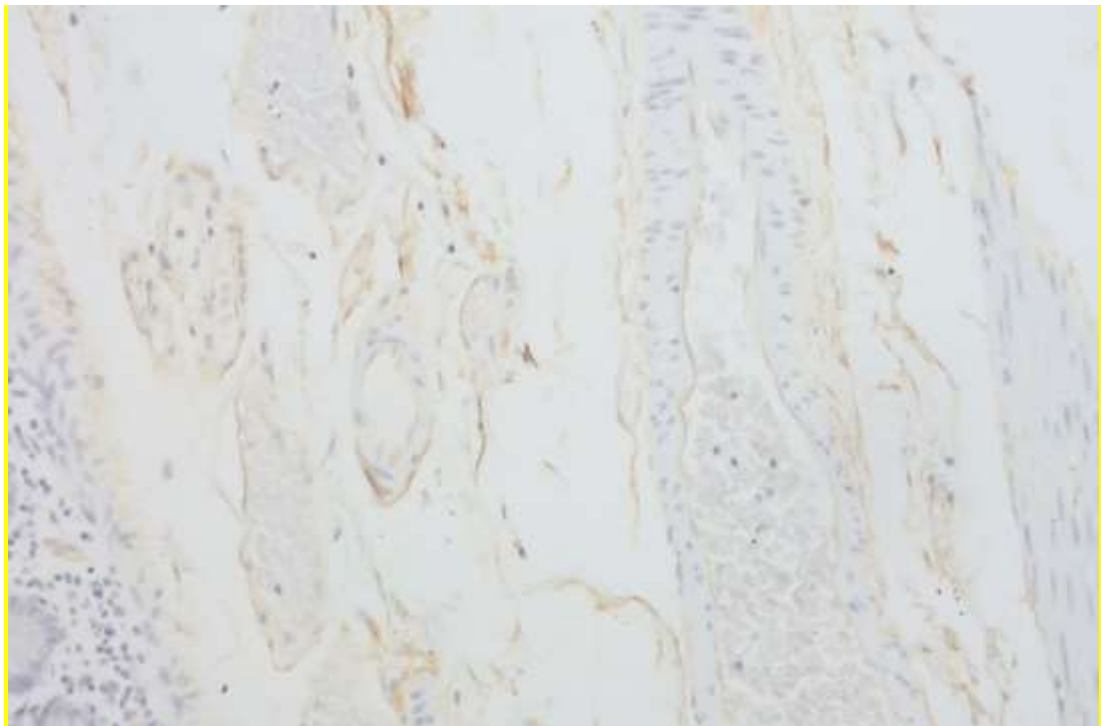


Рисунок 24 – Подслизистый слой толстой кишки – группа сравнения (стрелкой указан один из сосудов). ИГХ-окраска с антителом CD-34. × 400

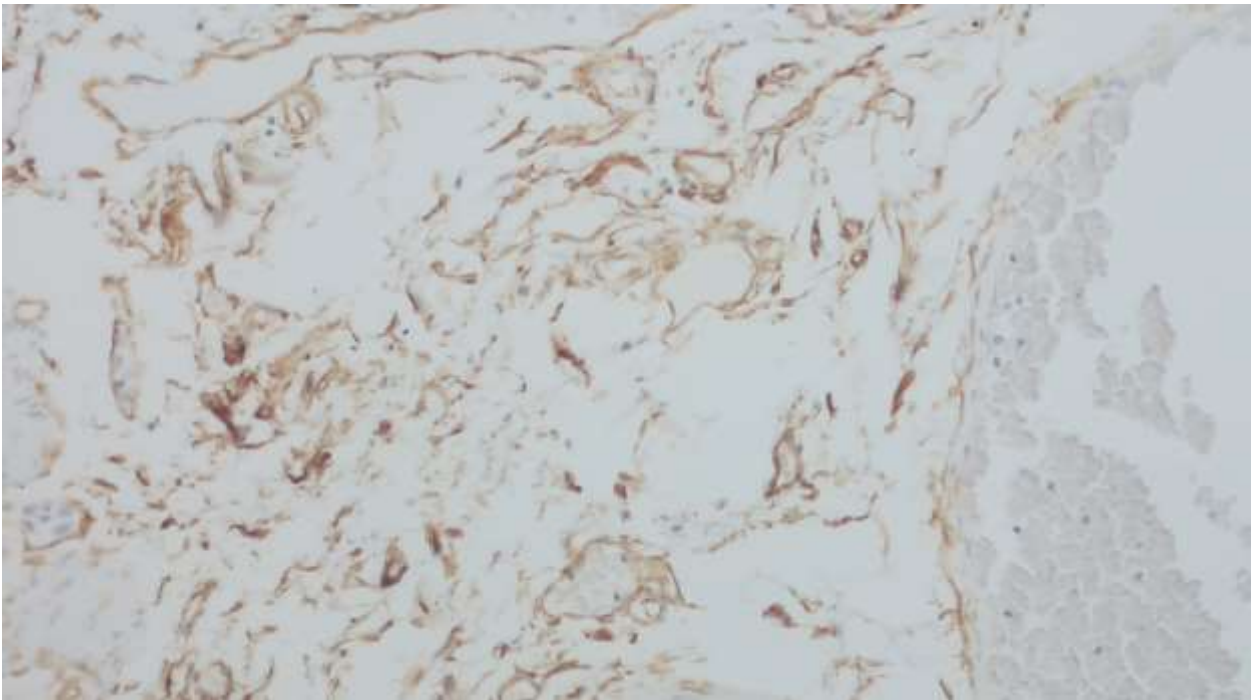


Рисунок 25 – Подслизистый слой толстой кишки – основная группа (большее число сосудов). ИГХ-окраска с антителом CD-34. $\times 400$

При подсчете суммарной площади определяемых сосудов на мм^2 среза кишки в основной группе определены следующие результаты: в подслизистом слое Ме площади артериол составила $57\,436 \text{ мкм}^2$ (48 500; 64 036), в группе сравнения Ме $23\,746 \text{ мкм}^2$ (19 846; 31 050), $p < 0,01$. Площадь венозных сосудов в подслизистом слое так же была статистически достоверно больше в исследуемой группе: Ме $162\,034 \text{ мкм}^2$ (139 545; 176 727), в группе сравнения Ме $89\,806 \text{ мкм}^2$ (80 303; 106 131), $p < 0,01$. В мышечном слое исследуемой группы показатель Ме площади артерий на мм^2 среза кишки составил $23\,739 \text{ мкм}^2$ (20 903; 27 176), в группе сравнения Ме $9\,323 \text{ мкм}^2$ (8 487; 10 602), $p < 0,01$. В исследуемой группе показатель Ме площади вен в мышечном слое $51\,165 \text{ мкм}^2$ (41 361; 58 660), в группе сравнения Ме $28\,512 \text{ мкм}^2$ (24 313; 30 548), $p < 0,01$.

Сравнение показателей площади сосудов (мкм^2) на срезе толстой кишки представлено на Рисунке 26.

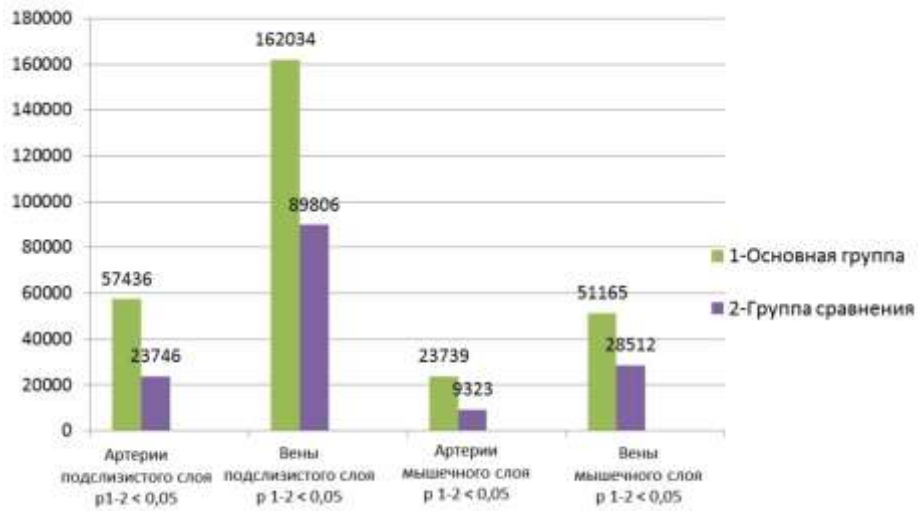


Рисунок 26 – Площадь исследуемых сосудов ($\mu\text{м}^2$) на срезе толстой кишки на мм^2 площади среза при острой кишечной непроходимости (окраска гематоксилин-эозином)

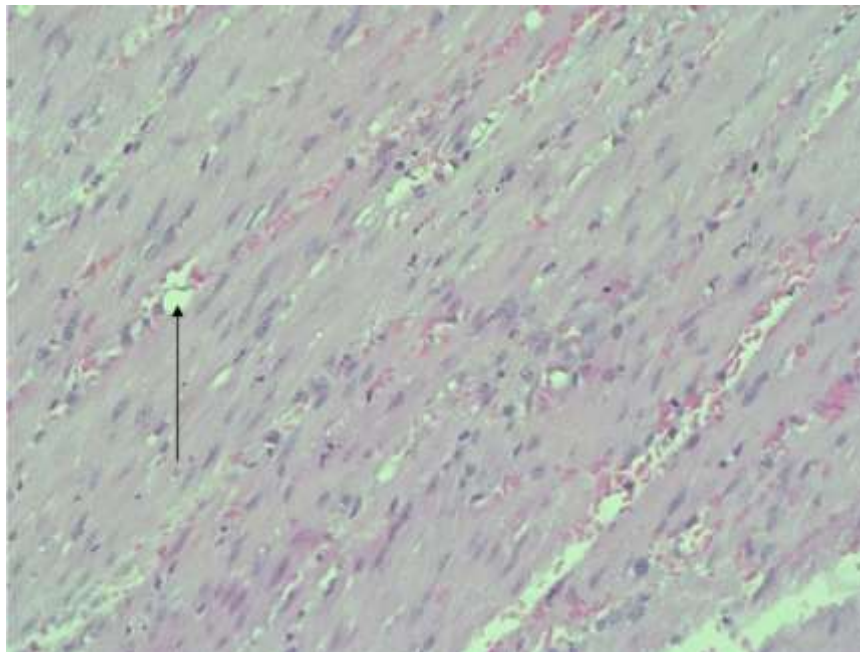


Рисунок 27 – Мышечный слой толстой кишки – группа сравнения (стрелкой указан сосуд). Окраска гематоксилином и эозином. $\times 400$

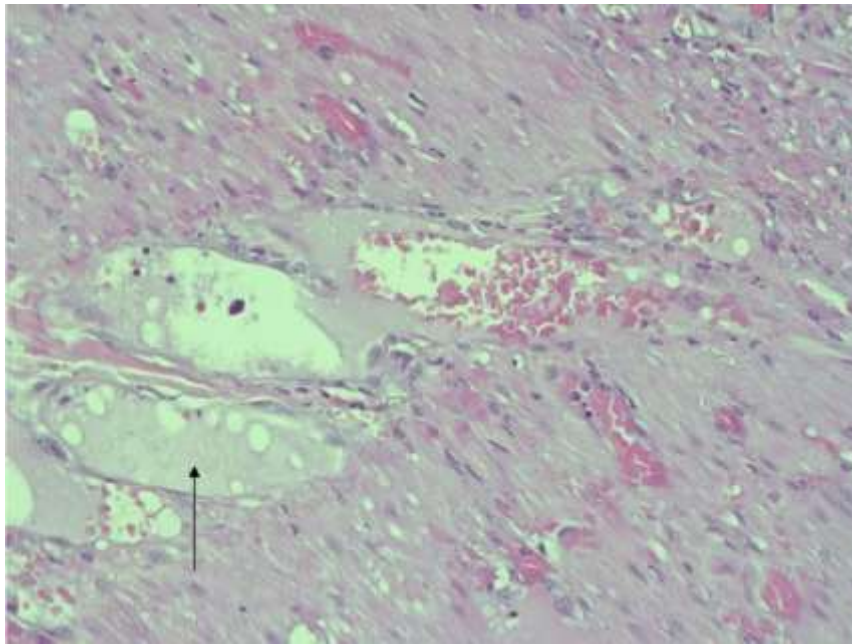


Рисунок 28 – Мышечный слой толстой кишки основная группа (стрелкой указан сосуд). Окраска гематоксилином и эозином. $\times 400$

3.1.2 Микроморфометрия сосудов стенки тонкой кишки

При подсчете числа артериол в подслизистом слое на срезе кишки получены следующие данные: в основной группе при изучении их количества медиана составила 55,5 (43,0; 66,5), в группе сравнения этот показатель составил 35,5 (22,5; 45,5), $p < 0,01$. В исследуемой группе показатель медианы при количественном подсчете венозных сосудов в подслизистом слое на мм^2 площади среза составил 66,5 (59,0; 85,5), а в группе сравнения – 43,0 (29,5; 53,5), $p < 0,01$. В мышечном слое в исследуемой группе также отмечено статистически значимое преобладание количества сосудов по сравнению с группой сравнения. Показатель Ме количества артерий в мышечном слое на мм^2 площади среза в основной группе составил 34,5 (29,5; 40,5), в группе сравнения 18,5 (11,0; 28,5), $p < 0,01$. Показатель медианы при количественном подсчете венозных сосудов на мм^2 площади среза в исследуемой группе составил 37,5 (31,5; 43,5), а в группе сравнения – 31 (24,0; 39,5), $p < 0,01$. Сравнение показателей количества сосудов на срезе кишки представлено на Рисунке 29.

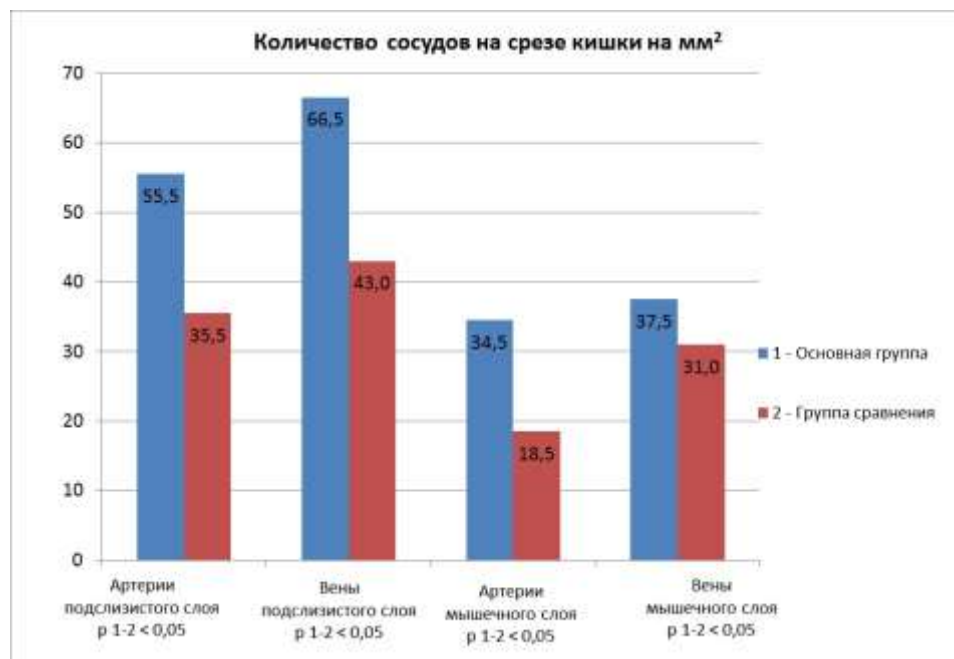


Рисунок 29 – Количество исследуемых сосудов на срезе тонкой кишки на мм² площади среза при острой кишечной непроходимости

При подсчете суммарной площади определяемых сосудов на мм² среза кишки в основной группе определены следующие результаты (см. Таблицу 2): в подслизистом слое Ме площади артериол составила 33 624 мкм² (27 136; 37 864), в группе сравнения Ме 21 436 мкм² (18 177; 25 629), $p < 0,01$. Площадь венозных сосудов в подслизистом слое так же была статистически достоверно больше в исследуемой группе: Ме 141 268 мкм² (125 246; 160 604), в группе сравнения Ме 102 617 мкм² (92 153; 120 119), $p < 0,01$. В мышечном слое исследуемой группы показатель Ме площади артерий на мм² среза кишки составил 10 833 мкм² (9 433; 12 841), в группе сравнения Ме 5 204 мкм² (4 588; 6 020), $p < 0,01$ (Рисунки 31 и 32). В исследуемой группе показатель Ме площади вен в мышечном слое 82 119 мкм² (66 362; 89 462), в группе сравнения Ме 48 922 мкм² (37 820; 60 938), $p < 0,01$.

Сравнение показателей площади сосудов (мкм²) на срезе тонкой кишки представлено на Рисунке 30.

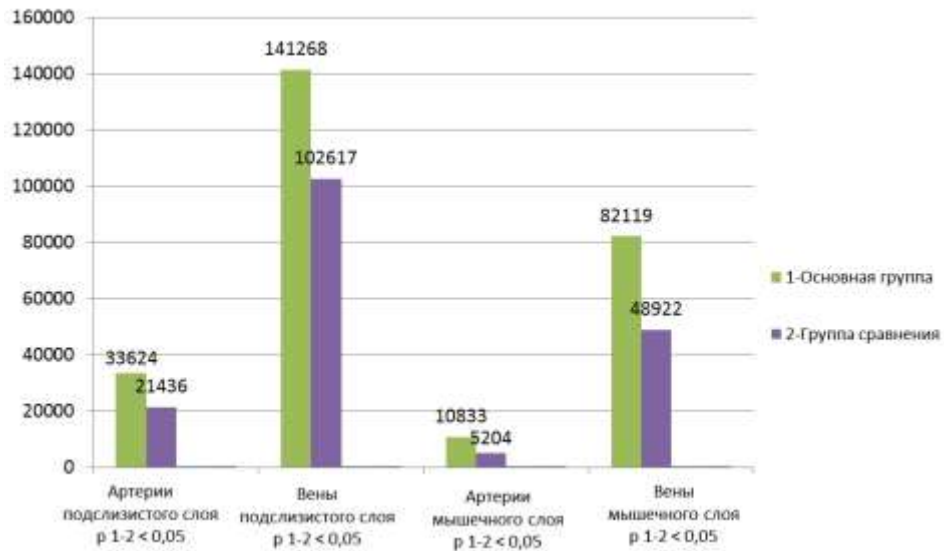


Рисунок 30 – Площадь исследуемых сосудов (μm^2) на срезе тонкой кишки на mm^2 площади среза при острой кишечной непроходимости



Рисунок 31 – Подслизистый слой тонкой кишки – группа сравнения (сосуды малого диаметра). ИГХ-окраска с антителом CD-34. $\times 400$

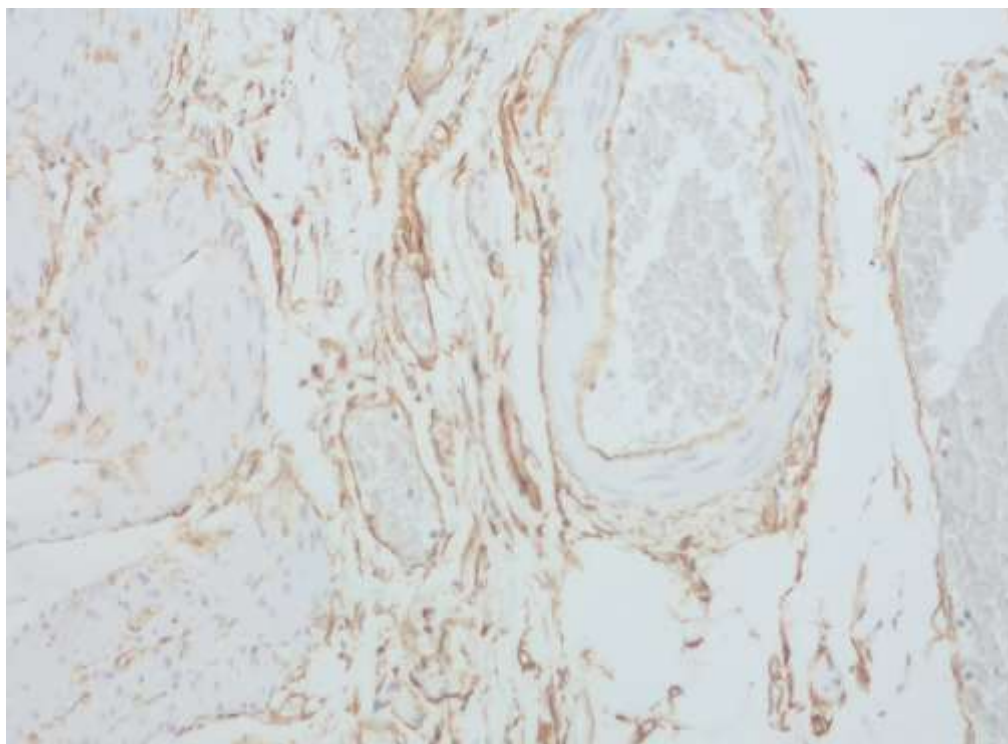


Рисунок 32 – Подслизистый слой тонкой кишки – основная группа (диаметр сосудов существенно больше). ИГХ-окраска с антителом CD-34. $\times 400$

3.2 Микрососудистая анатомия кишечника в условиях перитонита

3.2.1 Микроморфометрия сосудов стенки толстой кишки

При подсчете числа артериол в подслизистом слое на срезе кишки получены следующие данные: в основной группе при изучении количества артерий на мм^2 площади среза медиана составила 54,5 (40,0; 60,0), в группе сравнения этот показатель составил 23,5 (20,0; 28,5), $p < 0,01$. В исследуемой группе показатель медианы при количественном подсчете венозных сосудов в подслизистом слое на мм^2 площади среза составил 51 (45; 66), а в группе сравнения – 33 (28; 39), $p < 0,01$. В мышечном слое в исследуемой группе также отмечено статистически значимое преобладание количества сосудов по сравнению с группой сравнения.

Показатель Ме количества артерий мышечного слоя кишечной стенки на мм^2 площади среза в основной группе составил 28,5 (18,5; 33,0), в группе

сравнения – 17,0 (13,5; 21,5), $p < 0,01$. Показатель медианы при количественном подсчете венозных сосудов на мм^2 площади среза в исследуемой группе составил 45,0 (40,0; 51,5), а в группе сравнения – 23 (18; 24), $p < 0,01$. Сравнение показателей количества сосудов на срезе кишки представлено на Рисунке 33.

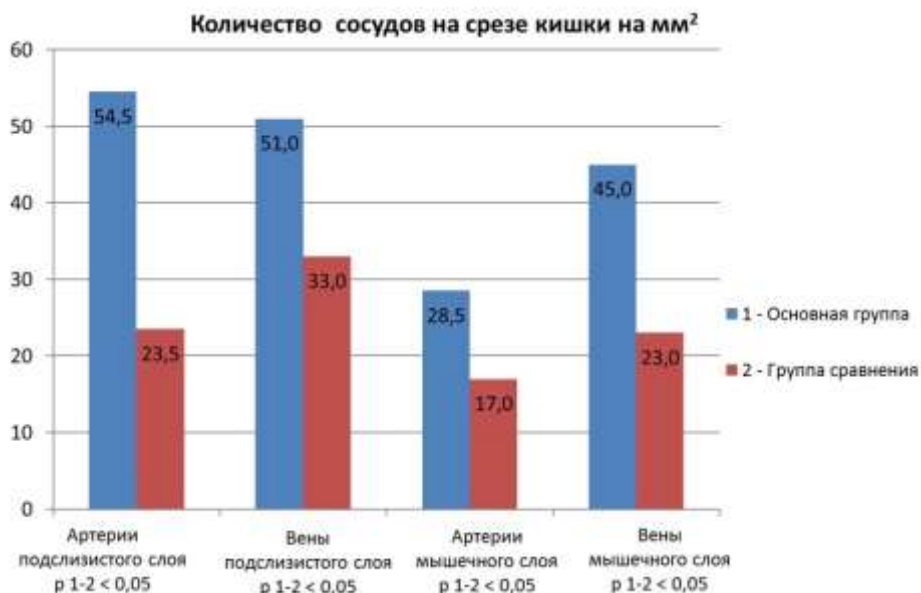

Рисунок 33 – Количество исследуемых сосудов на срезе толстой кишки на мм^2 площади среза при перитоните

Определение суммарной площади сосудов на мм^2 среза кишки в основной группе дало следующие результаты: в подслизистом слое Ме площади артериол составила $30\,054 \text{ мкм}^2$ (25 795; 35 414), в группе сравнения – Ме $16\,052 \text{ мкм}^2$ (9 848; 20 158), $p < 0,01$. Площадь венозных сосудов в подслизистом слое так же была статистически достоверно больше в исследуемой группе – Ме $94\,678 \text{ мкм}^2$ (86 814; 105 154), в группе сравнения – Ме $64\,262 \text{ мкм}^2$ (55 128; 72 390), $p < 0,01$. В мышечном слое исследуемой группы показатель Ме площади артерий на мм^2 среза кишки составил $11\,697 \text{ мкм}^2$ (9 249; 13 030), в группе сравнения Ме $5\,605 \text{ мкм}^2$ (4 348; 7 160), $p < 0,01$. В исследуемой группе показатель Ме площади вен в мышечном слое $30\,268 \text{ мкм}^2$ (24 884; 37 256), в группе сравнения Ме $17\,973 \text{ мкм}^2$ (14 487; 20 427), $p < 0,01$.

Сравнение показателей площади сосудов (мкм^2) на срезе толстой кишки представлено на Рисунке 34.

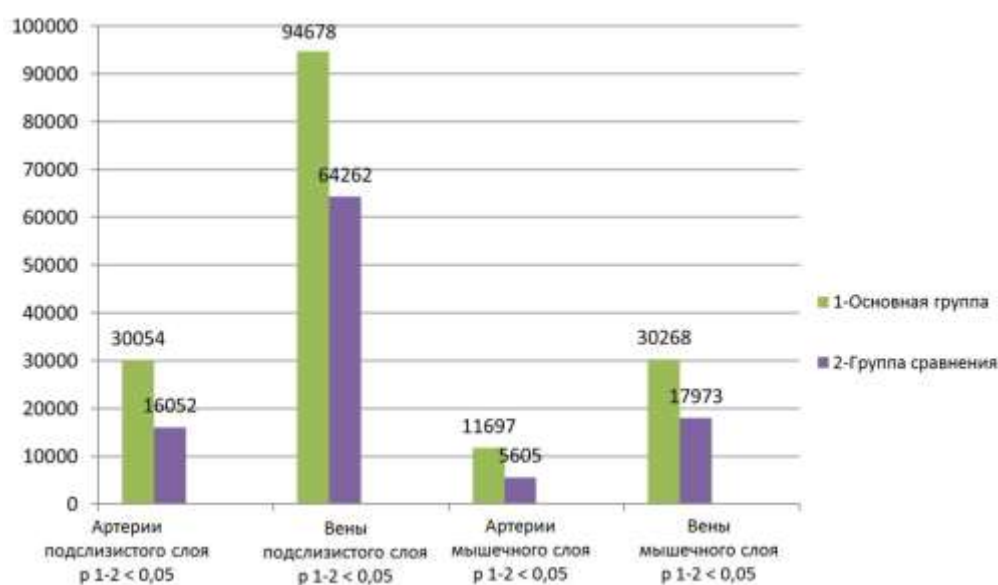


Рисунок 34 – Площадь исследуемых сосудов (мкм^2) на срезе толстой кишки на мм^2 площади среза при перитоните

3.2.2 Микроморфометрия сосудов стенки тонкой кишки

При подсчете числа артериол в подслизистом слое на срезе кишки получены следующие данные: в основной группе при изучении их количества медиана составила 70,5 (61,5; 82,5), в группе сравнения этот показатель составил 45,5 (41,0; 51,5), $p < 0,01$. В исследуемой группе показатель медианы при количественном подсчете венозных сосудов в подслизистом слое на мм^2 площади среза составил 85,5 (76,0; 99,0), а в группе сравнения – 58,5 (50,5; 69,5), $p < 0,01$. В мышечном слое в исследуемой группе также отмечено статистически значимое преобладание количества сосудов по сравнению с группой сравнения.

Показатель Ме количества артерий в мышечном слое на мм^2 площади среза в основной группе составил 38,5 (31,0; 47,5), в группе сравнения – 28,5 (22,5; 34,5), $p < 0,01$. Показатель медианы при количественном подсчете венозных сосудов на

мм² площади среза в исследуемой группе составил 59 (49; 66), а в группе сравнения – 41,5 (33,0; 54,0), $p < 0,01$. Сравнение показателей количества сосудов на срезе кишки представлено на Рисунке 35.

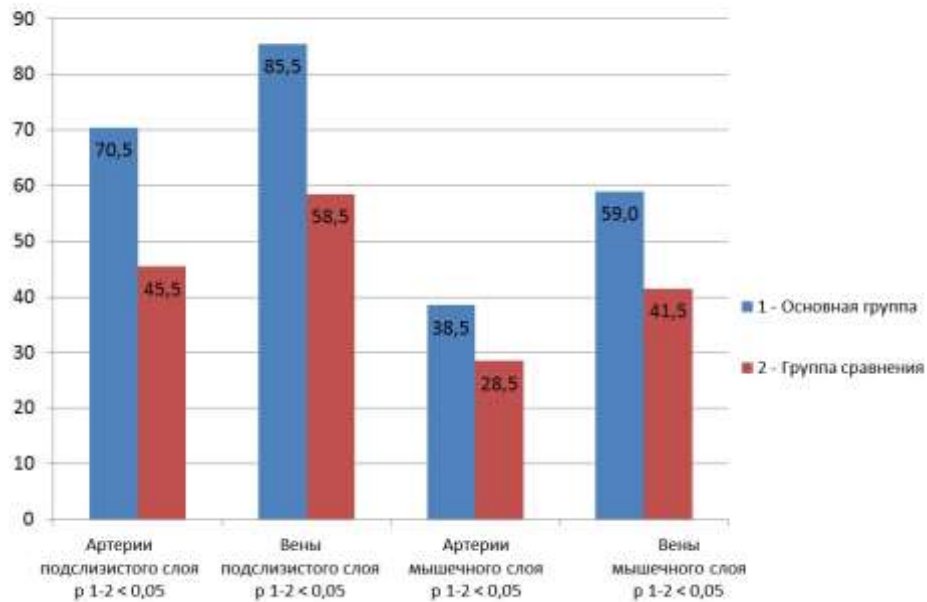


Рисунок 35 – Количество исследуемых сосудов на срезе тонкой кишки на мм² площади среза при перитоните

При подсчете суммарной площади определяемых сосудов на мм² среза кишки в основной группе определены следующие результаты: в подслизистом слое Ме площади артериол составила 43 578 мкм² (40 495; 48 573), в группе сравнения – Ме 23 667 мкм² (17 506; 29 773), $p < 0,01$. Площадь венозных сосудов в подслизистом слое так же была статистически достоверно больше в исследуемой группе – Ме 159 879 мкм² (137 224; 179 588), в группе сравнения – Ме 128 371 мкм² (105 095; 142 415), $p < 0,01$. В мышечном слое исследуемой группы показатель Ме площади артерий на мм² среза кишки составил 13 623 мкм² (12 740; 15 205), в группе сравнения – Ме 8 650 мкм² (7 163; 9 844), $p < 0,01$. В исследуемой группе показатель Ме площади вен в мышечном слое 88 308 мкм² (76 679; 104 876), в группе сравнения – Ме 54 726 мкм² (48 993; 66 050), $p < 0,01$.

Сравнение показателей площади сосудов (мкм^2) на срезе тонкой кишки представлено на Рисунке 36.

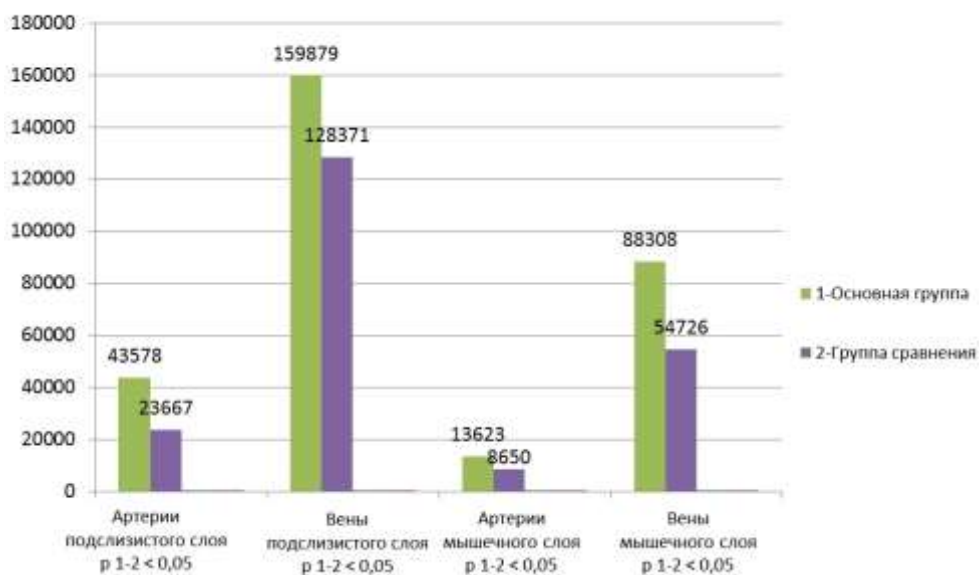


Рисунок 36 – Площадь исследуемых сосудов (мкм^2) на срезе тонкой кишки на мм^2 площади среза при перитоните

3.3 Резюме

Как в подгруппах с острой кишечной непроходимостью, так и в подгруппах с перитонитом применение модифицированного пересечения кишечной стенки (косое под углом 60° к брыжеечному краю для тонкой кишки и высечение «окна» в противобрыжеечном крае ободочной кишки) приводило к статистически значимому увеличению количества и площади кровеносных сосудов по линии среза и, возможно, улучшению кровоснабжения шовной полосы анастомоза.

ГЛАВА 4 РЕЗУЛЬТАТЫ ЭКСПЕРИМЕНТАЛЬНОГО РАЗДЕЛА ИССЛЕДОВАНИЯ

Проведение эксперимента на лабораторных животных позволило отработать технические тонкости операции перед началом клинического применения исследуемого метода межкишечного анастомоза. В процессе работы проанализировали непосредственные результаты оперативных вмешательств и морфологические данные, полученные при световой микроскопии.

4.1 Результаты хирургических вмешательств у экспериментальных животных в условиях модели острой кишечной непроходимости

В контрольной группе число случаев смерти вследствие несостоятельности анастомоза, приведшей к распространенному перитониту, составило 28 % ($n = 7$). В исследуемой группе имелся 1 случай (4 %) несостоятельности анастомоза. Также выявлено, что у животных, в исследуемой группе, выведенных из эксперимента, при визуальном осмотре спаечный процесс в брюшной полости был выражен слабо, признаков нарушения проходимости кишечных петель не было.

Очевидно, что применение модифицированного кишечного анастомоза (Рисунок 37) привело к статистически значимому снижению числа осложнений в виде несостоятельности кишечных швов. Нами была выдвинута гипотеза о положительном влиянии на этот факт усиления кровотока в шовной полосе, вызванного удалением во время формирования анастомоза потенциально ишемизированных участков кишечной стенки. Для проверки данной гипотезы нами был выполнен анализ результатов морфологического исследования кишечных анастомозов в экспериментальных группах.

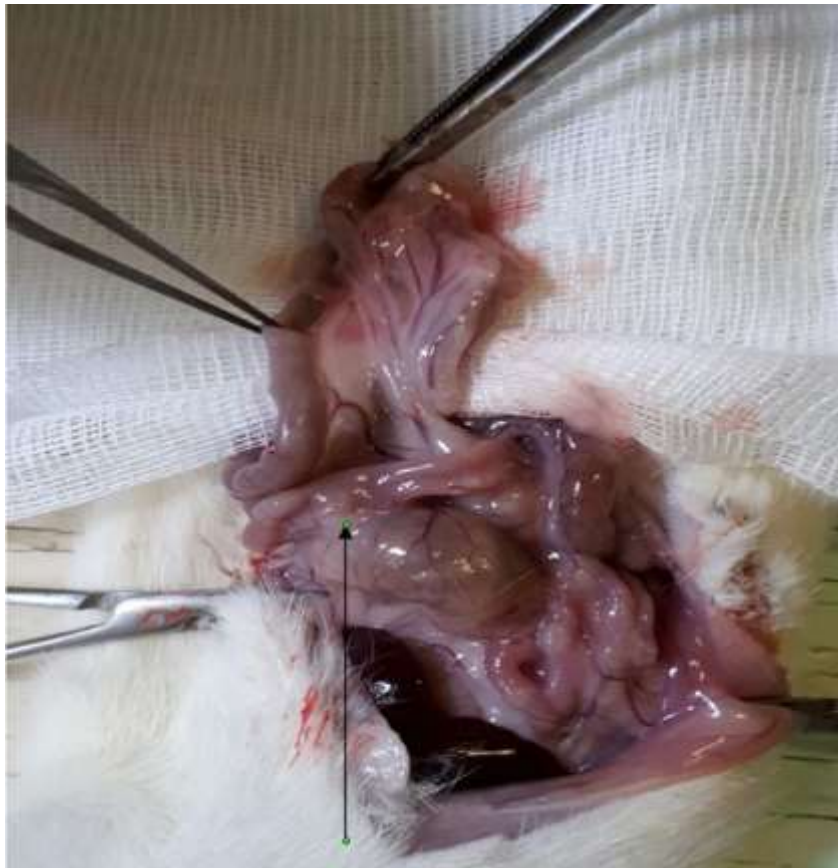

Рисунок 37 – Неосложненный тонко-толстокишечный анастомоз у крысы на аутопсии

Результаты операций иллюстрированы на Рисунке 38.

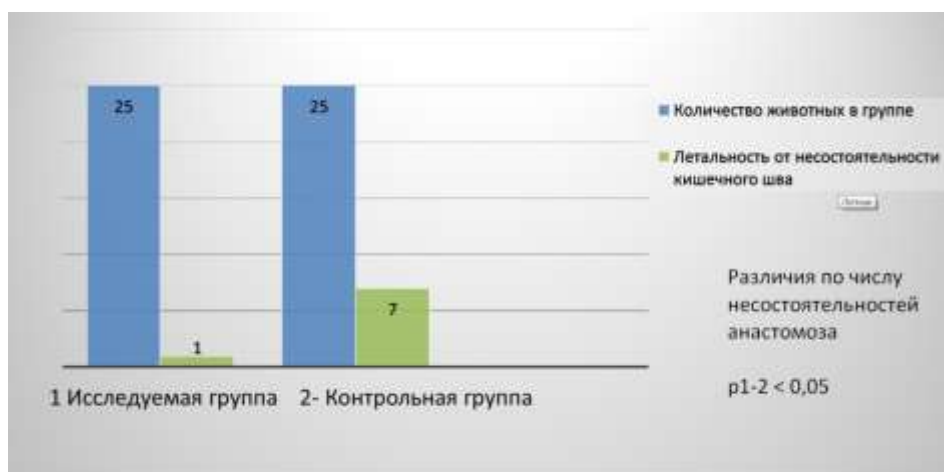


Рисунок 38 – Результаты операций у животных с моделью ОКН

4.2 Микроформометрия кишечных анастомозов при острой кишечной непроходимости

Оценка морфологических маркеров ангиогенеза

Выполнение подсчета кровеносных сосудов в подслизистом слое дало следующие данные: в исследуемой группе – в среднем 30,5, в контрольной – 25,8; в мышечном слое – 10,3 и 8,4 соответственно ($p < 0,01$) (Рисунок 39).

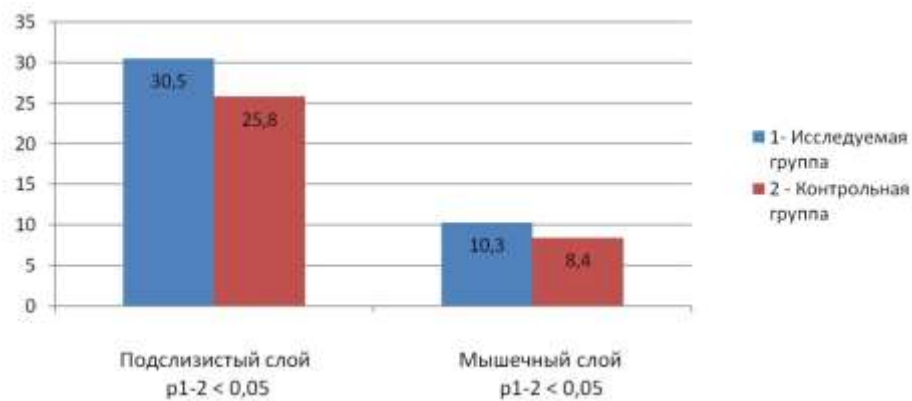


Рисунок 39 – Число сосудов в слоях кишечной стенки на 10^5 $\mu\text{м}^2$ площади

При определении площади кровеносных сосудов подслизистого слоя получены следующие данные – в исследуемой группе этот показатель составил в среднем 5,27 % от поля зрения. Площадь кровеносных сосудов в мышечном слое исследуемой группы составила в среднем 4,1 %. В контрольной группе в подслизистом слое площадь кровеносных сосудов была значимо меньше – 1,71 % от поля зрения ($p < 0,01$), в мышечном слое отмечена аналогичная закономерность – площадь кровеносных сосудов составила 1,27 % от поля зрения, ($p < 0,01$) (Рисунок 40).

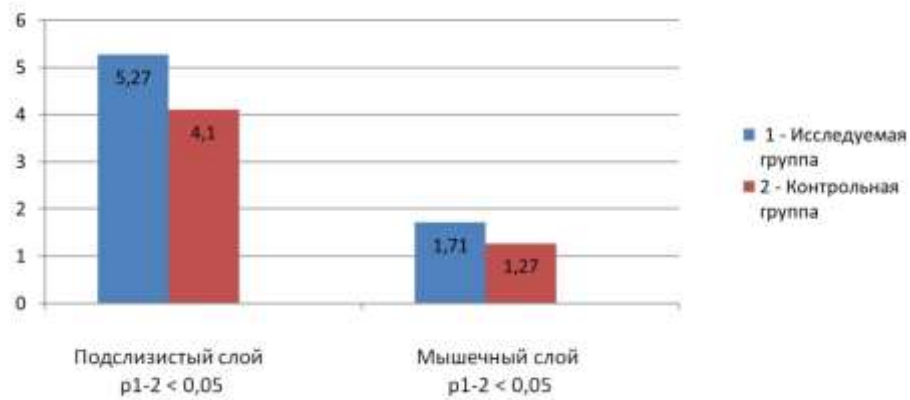


Рисунок 40 – Площадь сосудов в слоях кишечной стенки – % от поля зрения

Морфологическая характеристика выраженности воспалительного и репаративного процессов в зоне кишечного шва

Известно, что при характеристике раневых процессов в условиях инфицирования большое значение уделяется подсчету количества нейтрофильных лейкоцитов, избыточное содержание которых указывает на выраженность гнойно-деструктивных процессов. Подсчет количества нейтрофильных лейкоцитов подслизистого слоя (Рисунок 41) на срезе кишки в зоне анастомоза дал следующие данные: в исследуемой группе оно составило в среднем 23,9, а в мышечном слое – 18,7 на 10^5 $\mu\text{м}^2$. При этом в контрольной группе эти показатели составили 25,3 в подслизистом слое ($p > 0,05$) и 21,1 в мышечном ($p < 0,05$). Таким образом, улучшение кровоснабжения шовной полосы не оказывает радикального влияния на уровень воспаления в подслизистом слое кишечной стенки, но снижает его интенсивность в мышечном слое.

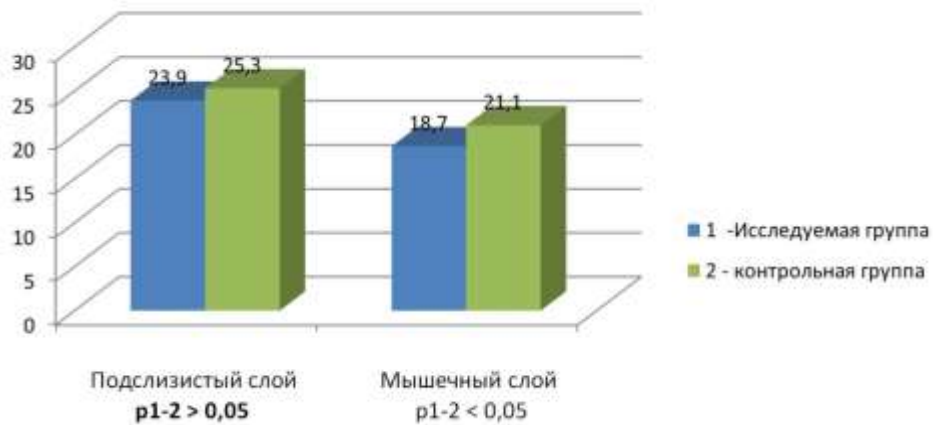


Рисунок 41 – Число нейтрофильных лейкоцитов в шовной полосе анастомоза
(на 10^5 мкм²)

Мы считали существенным исследовать репаративные процессы в тонко-толстокишечных анастомозах. Для этого была определена численность клеток фибробластического ряда (фибробластов и фиброцитов). Это основные клеточные элементы, ответственные за репаративные процессы в очаге воспаления, которые активно синтезируют белки внеклеточного матрикса, в частности, коллаген. Основным источником фибробластов – местные тканевые малодифференцированные фибробласты, мезенхимные мультипотентные стромальные или гемопоэтические стволовые клетки красного костного мозга [27].

В подслизистом слое в исследуемой группе количество клеток фибробластического ряда составило в среднем 20,8 на 10^5 мкм² площади среза, а в мышечном слое – 26,7 (Рисунок 42). При этом в контрольной группе эти показатели были меньше на 19,3 % ($p < 0,01$) в подслизистом слое и на 20,6 % ($p < 0,01$) – в мышечном.

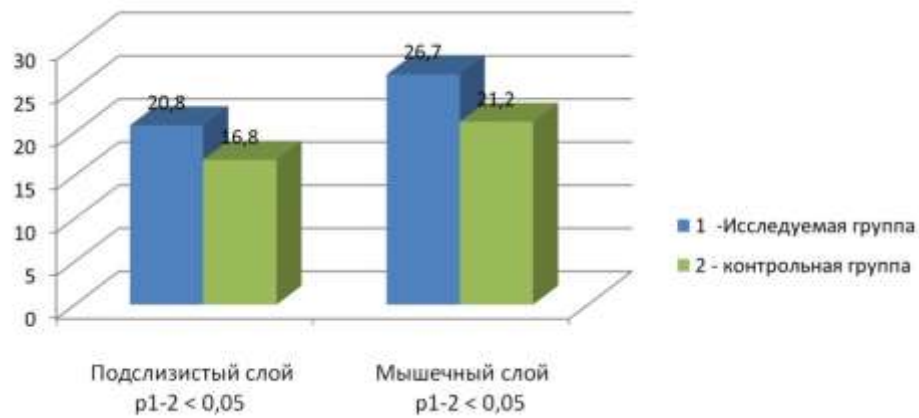


Рисунок 42 – Число клеток фибробластического ряда (на 10^5 $\mu\text{м}^2$) в шовной полосе анастомоза

Резюме. При формировании модифицированного тонко-толстокишечного анастомоза по предложенной выше методике отмечается существенное улучшение кровоснабжения шовной полосы на фоне экспериментальной кишечной непроходимости. Увеличивается количество клеток фибробластического ряда и сосудистых структур, что свидетельствует об активизации репарации. Все эти факторы способствуют снижению частоты несостоятельности анастомоза, что подтверждается клиническими данными.

4.3 Результаты хирургических вмешательств у экспериментальных животных в условиях экспериментальной модели перитонита

В контрольной группе несостоятельность анастомоза развилась в 9 случаях (36 %), все они привели к распространенному перитониту (Рисунок 43). В исследуемой группе выявлено 2 случая (8 %) несостоятельности анастомоза. Также обращало на себя внимание то, что в исследуемой группе у животных отсутствовало расширение приводящей тонкокишечной петли, что является проявлением хорошей функции соустья. Все извлеченные для исследования кишечные анастомозы были свободно проходимы, не выявлено абсцессов в брюшной полости.

Очевидно, что применение модифицированного кишечного анастомоза привело к статистически значимому ($p_{1-2} < 0,05$) снижению числа осложнений. Также, при планировании исследования, мы рассматривали предположение о снижении риска развития осложнений за счет сохранения максимального объема кровотока по линии шва. С этой целью при формировании анастомоза в исследуемой группе были иссечены участки кишечной стенки по противобрыжеечному краю, как находящиеся в максимально периферической зоне.

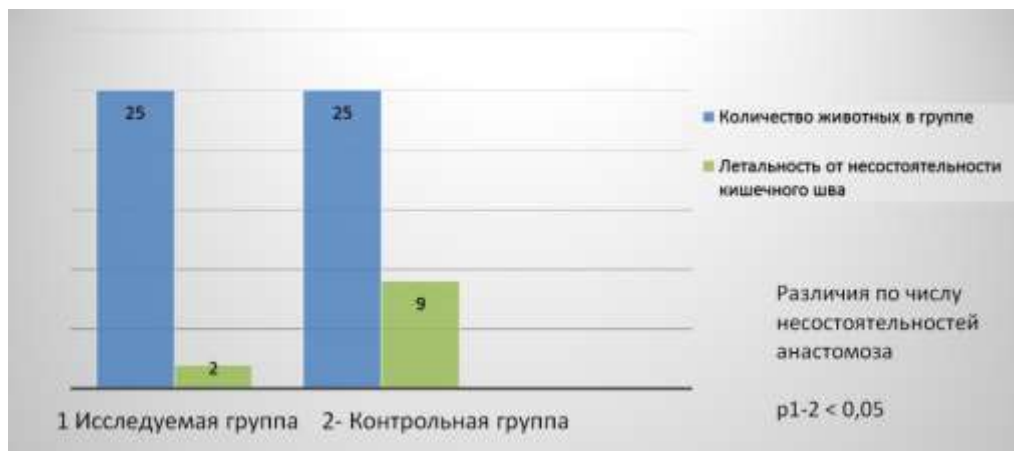


Рисунок 43 – Результаты операций у животных с моделью перитонита

4.4 Микроформометрия кишечных анастомозов при перитоните

Подсчет количества кровеносных сосудов в подслизистом слое дал следующие результаты: в исследуемой группе в среднем 30,2, в контрольной – 25,8, в мышечном слое – соответственно 10,8 и 5,3 ($p < 0,05$). При определении площади кровеносных сосудов подслизистого слоя получены следующие данные: в исследуемой группе этот показатель составил в среднем 5,77 % от поля зрения (Рисунок 44).

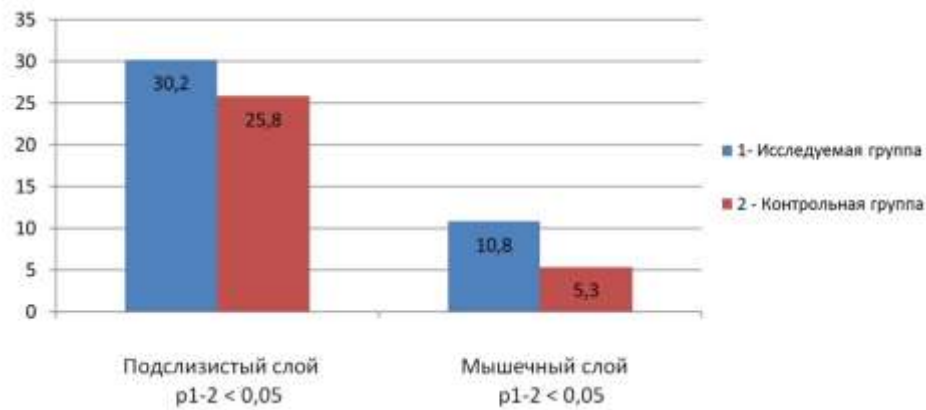


Рисунок 44 – Число сосудов в слоях кишечной стенки на 10^5 $\mu\text{м}^2$ площади

Площадь кровеносных сосудов в мышечном слое исследуемой группы составила в среднем 1,79 % (Рисунок 45). В контрольной группе в подслизистом слое площадь кровеносных сосудов была достоверно меньше – 4,88 % от поля зрения ($p < 0,05$), в мышечном слое отмечена аналогичная закономерность – площадь кровеносных сосудов составила 1,64 % от поля зрения ($p < 0,05$).

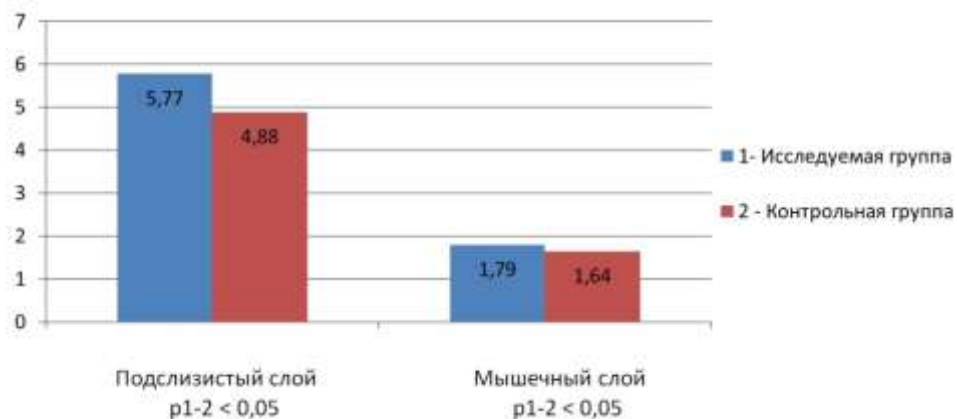


Рисунок 45 – Площадь сосудов в слоях кишечной стенки – % от поля зрения

Морфологические маркеры выраженности воспаления и репарации по линии анастомоза

Количество нейтрофилов указывает на степень активности воспаления. Учитывая, что операции были выполнены в условиях перитонита и риск

осложнений при этом особенно высок. Подсчет количества нейтрофильных лейкоцитов подслизистого слоя на срезе кишки в зоне анастомоза дал следующие данные: в исследуемой группе оно составило в среднем 39,8, а в мышечном слое – 35,7 на 10^5 мкм^2 (Рисунок 46). При этом в контрольной группе эти показатели составили 43,1 в подслизистом слое ($p < 0,05$) и 36,1 – в мышечном ($p > 0,05$). Таким образом, сохранение кровоснабжения шовной полосы не оказало влияния на уровень воспаления в мышечном слое кишки, но при этом влияло на подслизистый слой. С учетом того, что основной объем сосудистого русла приходится именно на подслизистый слой, это закономерно.

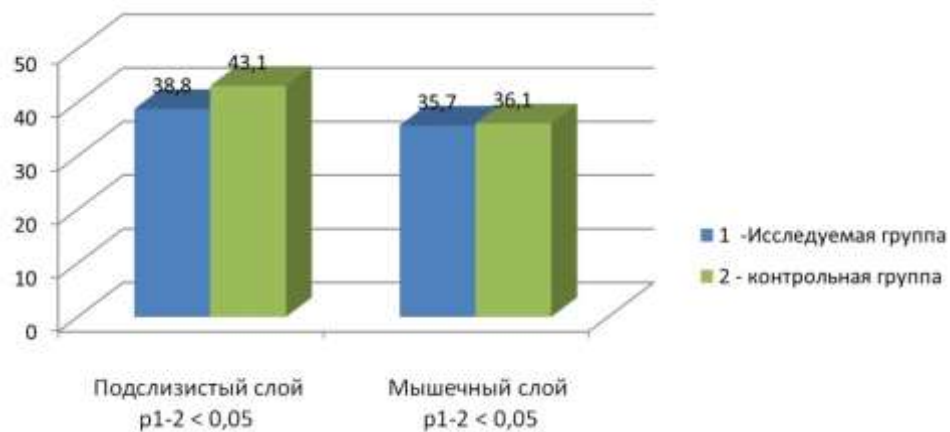


Рисунок 46 – Число нейтрофильных лейкоцитов в шовной полосе анастомоза (на 10^5 мкм^2)

Исследование репаративных процессов в кишечных анастомозах произведено в соответствии с изучаемой гипотезой об их улучшении за счет повышения интенсивности кровотока. Различные формы клеток фибробластического ряда образуют межклеточное вещество соединительной ткани. Так, фибробласты продуцируют коллаген, эластин, протеогликаны, гликопротеины, фиброциты поддерживают межклеточное вещество в определенном структурном состоянии, а фиброкласты разрушают его при условиях, требующих ремоделирования каркаса волокон. Благодаря этим

свойствам клеток фибробластического ряда осуществляется одна из функций соединительной ткани – репаративная (пластическая) [90].

В подслизистом слое в исследуемой группе количество клеток фибробластического ряда составило в среднем 18,3 на 10^5 мкм² площади среза, а в мышечном слое – 26,4 (Рисунок 47). При этом в контрольной группе эти показатели были меньше на 26 % ($p < 0,01$) в подслизистом слое и на 23 % ($p < 0,01$) – в мышечном.

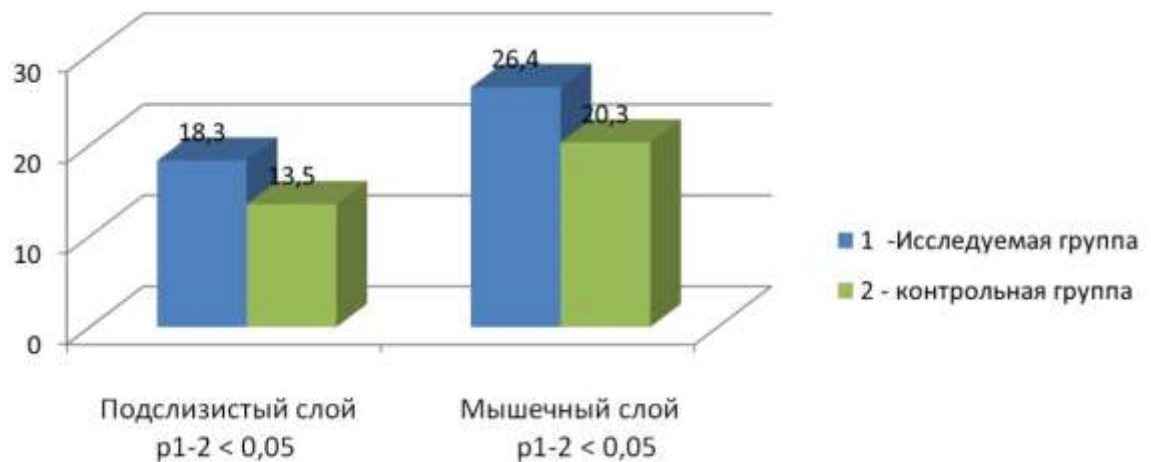


Рисунок 47 – Число клеток фибробластического ряда (на 10^5 мкм²) в шовной полосе анастомоза

4.5 Резюме

При создании оригинального тонко-толстокишечного анастомоза по разработанному нами способу сохраняется более интенсивный кровоток по линии шва в условиях экспериментальной модели распространенного перитонита. Увеличилось число клеток фибробластического ряда (фибробластов и фиброцитов), что является признаком активизации репаративных процессов. Как следствие – в исследуемой группе экспериментальных животных достоверно снизилась частота развития несостоятельности анастомоза.

ГЛАВА 5 РЕЗУЛЬТАТЫ КЛИНИЧЕСКОГО РАЗДЕЛА ИССЛЕДОВАНИЯ

5.1 Результаты хирургического лечения пациентов с острой кишечной непроходимостью

У всех 34 пациентов, включенных в основную группу, в качестве хирургического этапа лечения была выполнена правосторонняя гемиколэктомия. Состояние больных перед операцией оценивалось по шкале АРАСНЕ II. Полученные данные представлены в Таблице 10.

Таблица 10 – Показатели по шкале АРАСНЕ II у пациентов основной группы с острой кишечной непроходимостью

Количество баллов	Число пациентов
9	2
10	2
11	3
12	1
13	2
14	2
15	2
17	2
18	3
19	2
21	2
22	2
23	3
25	3
26	1
27	1
28	2
29	2

Медиана показателя баллов шкалы APACHE II составила 18 (13; 23). В послеоперационном периоде у данных пациентов не отмечено несостоятельности сформированных тонко-толстокишечных анастомозов. Летальных исходов также не было. Послеоперационный койко-день в среднем составил 15,3 к/д. Медиана составила 13 (11; 16). В послеоперационном периоде у большинства пациентов восстанавливалась работа кишечника в 1-2 сутки (отхождение газов), на 2-3 сутки был стул. Легкие осложнения (Clavien – Dindo I-IIIa), к которым мы относили парезы кишечника, нагноения лапаротомных ран, декомпенсация сопутствующей патологии (сахарный диабет, кардиологические заболевания) были отмечены у 8 больных, из них местные раневые инфекции – у 6.

Клинический пример: пациентка Д., 31 год, поступила в экстренном порядке (2018 год) во второе хирургическое отделение ГБУЗ НСО «Городская клиническая больница № 1» (клиническая база кафедры факультетской хирургии ФГБОУ ВО «Новосибирский государственный медицинский университет» Минздрава России) по направлению из поликлиники онкологического диспансера после консилиума. Из анамнеза: в 2015 году – иссечение меланомы кожи спины, стадия T2N0M0. В 2017 году – беременность, после родов через 2 месяца – прогрессирование с поражением мягких тканей спины; выполнено иссечение метастазов. Получала иммунотерапию альфа-интерфероном, но в процессе лечения через 4 месяца отметила явления вздутия живота, периодически появлялась рвота. На выполненной МСКТ органов брюшной полости в малом тазу обнаружено опухолевое образование 5 см, по ФКС – опухолей нет. Явилась на консилиум онкологов с явлениями острой кишечной непроходимости и сразу направлена к нам в отделение. При поступлении в стационар по данным рентгенографии органов брюшной полости – множественные чаши Клойбера и тонкокишечные арки. APACHE II – 11 баллов. ИМТ – 18,2. После кратковременной подготовки оперирована – срединная лапаротомия. При ревизии – 300 мл серозного прозрачного выпота в брюшной полости (посев стерилен, цитологически – клетки меланомы). В пространстве Дугласа фиксирована темно-синего цвета опухоль 5 × 6 см, локализующаяся в подвздошной кишке с инвазией илеоцекального угла. Опухоль инвазирует мезоректальную клетчатку

верхнеампулярного отдела прямой кишки. Выше опухоли тонкая кишка эктазирована до 4–5 см, заполнена содержимым. От уровня опухоли до нижнего края поджелудочной железы по ходу подвздошно-ободочных сосудов – множественные метастатически измененные лимфоузлы до 2–3 см, темно-синего цвета. Иной патологии не найдено. Учитывая молодой возраст пациентки, решено выполнить резекционный объем операции. Изначально аспирировано содержимое тонкой кишки по назоинтестинальному зонду. Выполнена мобилизация опухоли, при этом резецирован мезоректум на протяжении 5 см, единым блоком мобилизована правая половина толстой кишки с 40 см тонкой кишки и лимфодиссекцией D3. Удален весь конгломерат метастазов до нижнего края поджелудочной железы. Илеотрансверзоанастомоз сформирован по принятой в клинике методике (патент РФ № 2709253). Шовный материал – полидиоксанон. Операция длилась 140 минут.

Результаты. Послеоперационный период без осложнений – стул на 2-е сутки, рана зажила первичным натяжением. Выписка на 8-е сутки. Гистологически – метастазы пигментной меланомы в тонкую кишку и лимфоузлы. Больная направлена на дальнейшее системное лечение (пембролизумаб).

В группе сравнения, включавшей 50 пациентов, при поступлении показатели по шкале APACHE II распределились следующим образом (Таблица 11).

Таблица 11 – Показатели по шкале APACHE II у пациентов группы сравнения с острой кишечной непроходимостью

Количество баллов	Число пациентов
7	2
9	1
10	2
11	3
12	3
13	2
16	4

Продолжение Таблицы 11

Количество баллов	Число пациентов
18	4
19	2
21	4
22	3
23	3
24	2
25	2
26	3
27	4
28	2
29	2
30	2

Медиана показателя баллов шкалы APACHE II составила 19,5 (13; 26) – различия с основной группой статистически недостоверны ($p > 0,05$). В послеоперационном периоде у 7 из этих пациентов развилась несостоятельность межкишечного анастомоза, которая у 3 больных привела к летальному исходу. Послеоперационный койко-день в среднем составил 19 к/д. Медиана составила 15,5 (12; 22). Различия статистически достоверны ($p < 0,05$).

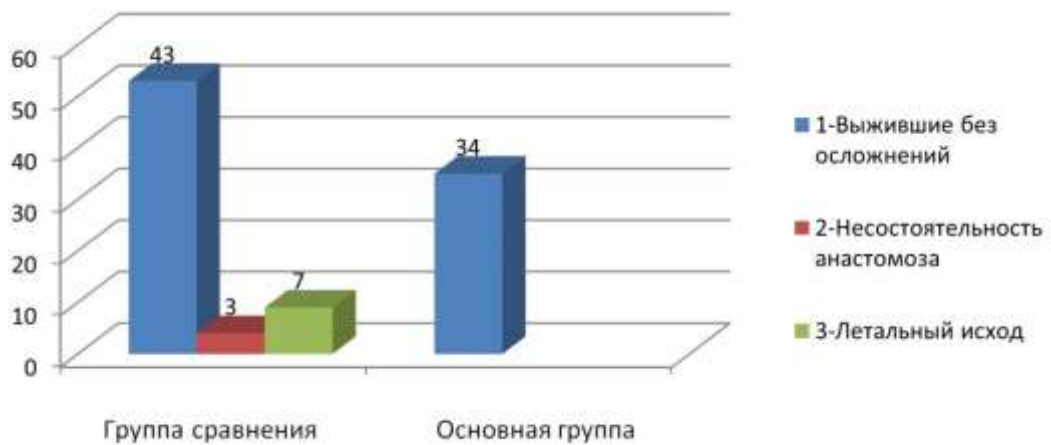


Рисунок 48 – Послеоперационные результаты у пациентов группы с ОКН

5.2 Результаты хирургического лечения пациентов с перитонитом

Всем пациентам из данного раздела были выполнены операции в объеме правосторонней гемиколэктомии.

Основная группа, включавшая 26 пациентов, по тяжести состояния в соответствии со шкалой APACHE II распределилась следующим образом (Таблица 12).

Таблица 12 – Показатели по шкале APACHE II у пациентов основной группы с перитонитом

Количество баллов	Число пациентов
15	5
16	3
18	4
20	2
21	2
24	3
25	1
26	1
27	1
28	1
29	1
30	1
32	1

Медиана показателя баллов шкалы APACHE II составила 20 (16; 24).

Также для данных пациентов рассчитывали Мангеймский индекс перитонита. Медиана этого показателя составила 34 балла (29; 35).

Несостоятельность сформированного тонко-толстокишечного анастомоза в этой группе не наблюдалась.

В основной группе было 2 летальных исхода, оба пациента (72 и 70 лет) мужчины. 1 случай смерти от перитонита на фоне болезни Крона, и 1 – от

перитонита вследствие распада опухоли печеночного угла ободочной кишки. У обоих не было несостоятельности анастомоза (подтверждено на аутопсии). Один из пациентов пролежал в стационаре после операции 12 суток, второй 24 суток. Оба летальных исхода произошли от полиорганной недостаточности на фоне декомпенсации сопутствующей соматической патологии. Послеоперационный койко-день в данной группе в среднем составил 18 к/д.

Клинический случай. Пациентка 71 года, обратилась в приемный покой хирургического корпуса ГБУЗ НСО «Городская клиническая больница № 1» 30.12.2020 с жалобами на боли в правой половине живота, выраженную слабость, запоры до 2-3 суток. Газы отходят. Лихорадку отрицает, при обращении t тела $36,8^{\circ}\text{C}$. На руках имеются результаты обследований, выполненных амбулаторно в декабре 2020 г. Фиброколоноскопия – бугристая опухоль восходящего отдела ободочной кишки, далее аппарат провести невозможно из-за стеноза; по данным биопсии – умеренно дифференцированная аденокарцинома. МСКТ органов брюшной полости и малого таза – имеется опухоль слепой кишки с инвазией в правые придатки матки, четкой границы с телом матки не определяется. Имеется увеличение околоободочных лимфоузлов до 13 мм по короткой оси. В печени метастазов не выявлено. Подвздошные сосуды интактны, мочеточники не расширены. По данным общего анализа крови уровень гемоглобина составлял 61 г/л. На рентгенограмме органов грудной клетки очаговых и инфильтративных изменений не выявлено, на рентгенограмме органов брюшной полости – пневматизация единичных петель тонкой кишки. ИМТ – 28. Объективный статус: живот умеренно вздут, болезненный в правом мезогастррии и правой подвздошной области, где пальпируется неподвижная опухоль более 15 см.

В приемном покое пациентке был выставлен диагноз: Рак слепой кишки cT4bN + M0, частичная кишечная непроходимость. Проведение пробы Напалкова было признано нецелесообразным в связи с четко известной локализацией уровня обструкции и отсутствием абдоминальных оперативных вмешательств в анамнезе. Была назначена инфузионная терапия, проведено 2 гемотрансфузии (30 и 31 декабря), выполнена очистительная клизма, после которой был стул,

вздутие живота уменьшилось. В связи с купированием явлений кишечной непроходимости, стабильным состоянием, коллегиально решено было отложить выполнение операции до окончания новогодних праздников, за это время провести корректную предоперационную подготовку. С 31.12 – гипертермия до 37,5 °С. Утром 2 января у больной усилились боли в животе, повысилась температура тела до 38,5 °С. При контроле общего анализа крови – уровень гемоглобина 89 г/л, лейкоцитоз 18,3, сдвиг влево до юных форм лейкоцитов. Ситуация расценена, как развитие параканкрозного воспаления с возможным абсцедированием. После кратковременной инфузионной терапии пациентка подана в операционную. Анестезиологом установлен эпидуральный катетер и освоена центральная вена. Запланирована гемотрансфузия. Выполнена широкая срединная лапаротомия. В брюшной полости до 400 мл мутного выпота с гноем, взят посев. При ревизии установлено: париетальная брюшина и петли кишечника гиперемированы, отечны – распространенный гнойный перитонит. В правой половине брюшной полости имеется опухолевый конгломерат до 15 см в диаметре, исходящий из слепой кишки и вовлекающий правые придатки матки (визуально не дифференцируются), тело матки по правой стороне, петлю тонкой кишки в 40 см от илеоцекального угла, клетчатку правого паранефрия. По передней стенке инфильтрат плотно фиксирован к верхушке и дну мочевого пузыря. Конгломерат неподвижен. В связи с отсутствием явных признаков нерезектабельности, инвазии в головку поджелудочной железы и костные структуры, решено выполнить резекционный объем вмешательства. В соответствии с техникой no touch начата медиальная (medial to lateral) мобилизация правой половины ободочной кишки, лимфодиссекция в объеме D3. После полной сосудистой изоляции опухоли начато поэтапное выделение конгломерата: выделен из подпеченочного пространства угол ободочной кишки, выполнено пересечение ее по линии середины colon transversum, срез обработан по Мойнигану. Тонкая кишка пересечена на 10 см проксимальнее уровня инвазии в нее опухоли, т. е. в 50 см от илеоцекального угла. Петли кишки, относящиеся к препарату, прошиты и перевязаны, укрыты марлевыми салфетками с

подшиванием. Далее вскрыта фасция Героты, с отступом на 2 см от края опухолевого инфильтрата удалена паранефральная клетчатка, при этом оголен нижний полюс правой почки. Визуализирован и прослежен правый мочеточник, отведен в сторону. Лигирована правая воронко-тазовая связка, уходящая в опухоль. Правые подвздошные сосуды не вовлечены в инфильтрат. Таким образом, выделение опухоли по верхней, латеральной и медиальной сторонам завершено. Начато отсечение конгломерата по передне-нижней стенке над мочевым пузырем, при этом вскрылся параканкротный абсцесс, содержащий 50 мл серого гноя с детритом и колибациллярным запахом. Передней стенкой абсцесса является верхушка мочевого пузыря. Для повышения радикальности операции абсцесс полностью убран на препарат, при этом выполнена сквозная резекция мочевого пузыря в зоне верхушки (5 × 5 см) с отступом от края абсцесса по 1 см. Визуально слизистая оболочка гиперемирована, с мелкими кровоизлияниями. Мочевой пузырь ушит 2-рядным непрерывным швом викрил 3/0. Для дренирования оставлен постоянный уретральный катетер Фолея № 18, по нему проверена герметичность швов введением 200 мл 0,9 % NaCl, герметизм подтвержден. Эпицистостому решено не формировать. Далее лигирована левая воронко-тазовая связка, пересечены круглые связки матки с обеих сторон, лигированы маточные сосуды, шеечные ветви, крестцово-маточные связки, вагина пересечена в верхней трети, выполнена экстирпация матки с придатками, опухолевый конгломерат удален. Вагина ушита Z-образными швами викрилом № 0.

Реконструктивный этап выполнен по исследуемой методике – сформирован однорядный непрерывный илеотрансверзоанастомоз нитью моносорб 3/0 по типу «конец-в-бок» (Патент РФ № 2709253).

Общая продолжительность операции составила 4 часа, кровопотеря 200 мл. После операции пациентка помещена в отделение интенсивной терапии на 1 сутки, экстубирована через 2 часа после завершения вмешательства по мере элиминации препаратов. Послеоперационный период без осложнений, антибактериальная терапия до 5-х суток – ампициллин + сульбактам 1,5 г 3 раза в

день. Анальгезия – бупивакаин через эпидуральный катетер, он удален на 4-е сутки. Пероральное питание со 2-х суток. Самостоятельный стул на 3-и сутки, на 4-е сутки извлечен абдоминальный дренаж. Мочевой катетер удален на 14-е сутки, восстановлено мочеиспускание. На 17-е сутки больная выписана домой с первичным заживлением раны, кожные швы сняты.

В группу сравнения включено 20 пациентов. Их состояние при поступлении оценено следующим образом (Таблица 13).

Таблица 13 – Показатели по шкале APACHE II у пациентов группы сравнения с перитонитом

Количество баллов	Число пациентов
10	1
11	1
12	2
13	1
14	1
16	1
18	2
19	1
20	2
22	1
24	1
25	1
26	1
27	1
29	1
30	2

Медиана показателя баллов шкалы APACHE II составила 19,5 (13,5; 25,5). Медиана рассчитанного для данных пациентов Мангеймского индекса составила 29 баллов (25; 34). Отличия от основной группы статистически недостоверны ($p < 0,05$).

Летальность в группе сравнения составила 40 % (8 человек из 20), в основной группе – 7,7 % (2 человека из 26). Различия статистически значимы – показатель $p < 0,05$. В группе сравнения несостоятельность анастомоза развилась у 7 пациентов, все они умерли после повторных операций в объеме разобщения анастомоза с концевой илеостомией. Средний койко-день у пациентов с перитонитом в группе сравнения составил 18,7 к/д.

Таблица 14 – Частота развития несостоятельности анастомоза у пациентов с перитонитом

Исход \ Группа	Основная группа	Группа сравнения
Несостоятельность	0	7 (35 %)
Без несостоятельности	26 (100 %)	13 (65 %)

Различия между группами статистически значимы, показатель $p < 0,05$.

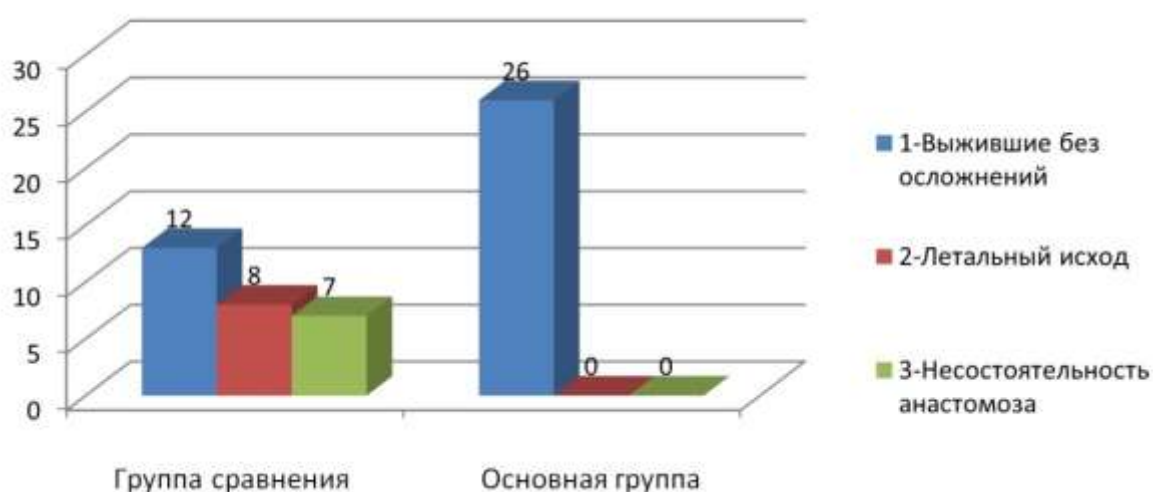


Рисунок 49 – Результаты операций по группам у пациентов с перитонитом

5.3 Резюме

Пациенты в основной группе и группе сравнения по тяжести своего исходного состояния при поступлении были сопоставимы. У пациентов с острой кишечной непроходимостью применение исследуемого анастомоза позволило избежать осложнений и летальных исходов, а у пациентов с перитонитом значительно снизить эти показатели. В итоге ни один из пациентов основной группы не был стомирован. Положительной стороной предложенной методики является отсутствие необходимости использования сложных технических средств и аппаратов, дорогих расходных материалов. Также имеет значение простота и воспроизводимость метода, все операции выполнены коллективом хирургов с разным опытом работы при сопоставимых результатах. Полученные нами данные по онкологическим исходам у пациентов с экстренными осложнениями колоректального рака соответствуют публикуемым в настоящее время в специализированной литературе. Таким образом, выполнение радикальных операций при ургентных осложнениях колоректального рака допустимо, что находит свое отражение в действующих клинических рекомендациях Минздрава России «Злокачественное новообразование ободочной кишки» за 2022 год [1].

ГЛАВА 6 ОБСУЖДЕНИЕ РЕЗУЛЬТАТОВ

6.1 Обсуждение результатов анатомо-морфологического раздела исследования

6.1.1 Микроморфометрия сосудов стенки толстой и тонкой кишки в условиях острой кишечной непроходимости

При сравнении данных из раздела 3.1 выявлено, что при высечении окончатого дефекта в стенке толстой кишки количество артерий на мм² площади среза в подслизистом слое больше на 68,5 %, а в мышечном слое больше на 113 %, чем в группе сравнения ($p < 0,01$), где использовали линейное рассечение стенки кишки. Также в исследуемой группе число вен мышечного слоя на 78,5 %, подслизистого слоя на 53 % больше, чем в группе сравнения. Площадь артерий на мм² площади среза в подслизистом слое кишки в исследуемой группе больше в 2,4 (на 141 %) раза, а в мышечном слое в 2,5 (на 154 %) раза больше, чем в группе сравнения ($p < 0,01$). Площадь вен подслизистого слоя в группе исследования в 1,8 (на 80 %) раза, а в мышечном слое также в 1,8 (на 79,4 %) раза больше, чем в группе сравнения.

Таким образом, экспериментально подтверждена первоначальная гипотеза о том, что при высечении окончатого дефекта в стенке толстой кишки для выполнения анастомоза линия пересечения захватывает проекцию большего количества основных ветвей интрамуральных сосудов, и зона будущего анастомоза кровоснабжается существенно лучше, чем при проведении линейного разреза стенки кишки. При том, что в условиях острой кишечной непроходимости отмечается значительная редукция кровообращения в стенке толстой кишки, удаление участка кишечной стенки, наиболее удаленного от брыжейки, потенциально позволяет увеличить объемный кровоток по линии анастомоза.

При использовании пересечения стенки тонкой кишки под углом 50–60° к оси кишки количество артерий на мм² площади среза в подслизистом слое больше

на 56 %, а в мышечном слое больше на 86 %, чем в группе сравнения ($p < 0,01$), где использовали пересечение стенки кишки под углом 90° . Также в исследуемой группе число вен мышечного слоя на 21 %, подслизистого слоя на 55 % больше, чем в группе сравнения. Площадь артерий на мм^2 площади среза в подслизистом слое кишки в исследуемой группе больше в 1,5 (на 57 %) раза, а в мышечном слое в 2,1 (на 108 %) раза больше, чем в группе сравнения ($p < 0,01$). Площадь вен подслизистого слоя в группе исследования в 1,4 (на 38 %) раза, а в мышечном слое также в 1,7 раза (на 68 %) раза больше, чем в группе сравнения.

Полученные данные подтверждают, что пересечение кишечной стенки под углом позволяет обеспечить шовную полосу межкишечного анастомоза более интенсивным кровоснабжением.

6.1.2 Микроморфометрия сосудов стенки толстой и тонкой кишки в условиях перитонита

При сравнении данных из раздела 3.2 выявлено, что при использовании методики высечения окончатого дефекта в стенке толстой кишки количество артерий на мм^2 площади среза в подслизистом слое больше в 1,3 раза (на 132 %), а в мышечном слое больше на 68 %, чем в группе сравнения ($p < 0,01$), где использовали линейное рассечение стенки кишки. Также в исследуемой группе число вен мышечного слоя в 2 раза (на 96 %), подслизистого слоя в 1,5 раза (на 54,5 %) больше, чем в группе сравнения. Площадь артерий на мм^2 площади среза в подслизистом слое кишки в исследуемой группе больше в 1,8 раза (на 87 %), а в мышечном слое в 2,1 раза (на 108 %) больше, чем в группе сравнения ($p < 0,01$). Площадь вен подслизистого слоя в группе исследования в 1,5 раза (на 47 %), а в мышечном слое также в 1,7 раза (на 68 %) больше, чем в группе сравнения.

Так же, как и при кишечной непроходимости, удаление участка стенки толстой кишки по противобрыжечному краю позволяет увеличить площадь сосудистого русла по линии анастомоза.

При использовании пересечения стенки тонкой кишки под углом 50–60° к оси кишки количество артерий на мм² площади среза в подслизистом слое больше на 55 %, а в мышечном слое больше на 35 %, чем в группе сравнения ($p < 0,01$), где использовали пересечение стенки кишки под углом 90°. Также в исследуемой группе число вен мышечного слоя на 42 %, подслизистого слоя на 46 % больше, чем в группе сравнения. Площадь артерий на мм² площади среза в подслизистом слое кишки в исследуемой группе больше в на 84 %, а в мышечном слое на 57 % больше, чем в группе сравнения ($p < 0,01$). Площадь вен подслизистого слоя в группе исследования на 34,5 %, а в мышечном слое на 61 % больше, чем в группе сравнения.

В итоге, как при острой кишечной непроходимости, так и при перитоните, исследуемые способы пересечения кишечной стенки в зоне планируемого анастомоза способствовали повышению числа и площади сосудов по линии разреза. Это послужило основанием для дальнейших исследований по применению этих методов в эксперименте и клинике.

6.2 Обсуждение результатов экспериментального раздела исследования

6.2.1 Результаты операций у экспериментальных животных

У животных с изучением модели острой кишечной непроходимости доля развития несостоятельности анастомоза в исследуемой группе составила 4 % (1 случай), а в контрольной группе – 28 % (7 случаев). Разница статистически достоверна ($p = 0,026$). В группах с перитонитом соответственно в исследуемой группе 8 % несостоятельств и 36 % – в контрольной группе ($p = 0,021$).

Это свидетельствует о том, что исследуемая методика формирования тонко-толстокишечных анастомозов в условиях экстренных ситуаций существенно снижает риски их деструктивных осложнений.

Проведенное в дальнейшем морфологическое исследование сформированных анастомозов подтвердило полученные данные.

6.2.2 Обсуждение результатов морфологического исследования тонко-толстокишечных анастомозов

Морфологические маркеры при острой кишечной непроходимости

При исследовании неоангиогенеза в зоне шовной полосы выявлено, что количество кровеносных сосудов подслизистого слоя на срезе у животных исследуемой группы составила на 18 % больше, чем в контрольной, а в мышечном слое на 22 % больше, чем в контрольной ($p < 0,01$). Соответственно площадь этих сосудов в подслизистом в исследуемой группе оказалась на 28,5 % больше контрольной, а в мышечном слое на 35 %. Все различия статистически достоверны.

Уровень нейтрофилов в мышечном слое кишечной стенки в зоне анастомоза был достоверно меньше в исследуемой группе (на 13 %), а на уровне подслизистого слоя значимых отличий не было. Уровень же фибробластов подслизистого слоя в исследуемой группе был больше на 24 %, а в мышечном слое на 26 % больше, чем в контрольной. Между группами разница статистически достоверна.

Морфологические маркеры при перитоните

Анализ микрососудистого русла по линии кишечного шва показал, что число кровеносных сосудов подслизистого слоя на срезе у животных исследуемой группы составила на 17 % больше, чем в контрольной, а в мышечном слое вдвое больше, чем в контрольной ($p < 0,01$). Соответственно площадь этих сосудов в подслизистом в исследуемой группе оказалась на 18 % больше контрольной, а в мышечном слое – на 9 %. Все различия статистически достоверны.

Уровень нейтрофилов в подслизистом слое кишечной стенки в зоне анастомоза был достоверно меньше в исследуемой группе (на 8 %), а на уровне мышечного слоя значимых отличий не было. Количество фибробластов подслизистого слоя в исследуемой группе было больше на 35,5 %, а в мышечном слое на 30 % больше, чем в контрольной. Все различия между группами статистически достоверны.

Вышеприведенные данные доказывают, что в условиях эксперимента исследуемая методика улучшает кровоснабжение тканей тонко-толстокишечного анастомоза. В свою очередь, активизация кровотока способствует усилению репаративных процессов (повышению количества фибробластов). Снижение активности воспалительного процесса, оцененное по подсчету количества нейтрофильных лейкоцитов, было не столь явно выражено. Тем не менее, клинический результат экспериментального этапа исследования четко показал существенное снижение числа несостоятельности анастомоза.

6.3 Обсуждение результатов клинического раздела исследования

Из группы пациентов с острой кишечной непроходимостью в подгруппе с использованием исследуемого тонко-толстокишечного анастомоза не произошло ни одной несостоятельности анастомоза, и не было летальных исходов. В то время как в подгруппе сравнения отмечено 14 % несостоятельности и 6 % смертей.

В группе больных с перитонитом отмечалась такая же тенденция – исследуемый анастомоз не дал осложнений. Летальность (2 случая – 7,7 %) в этой подгруппе не была связана с осложнениями анастомоза и произошла на фоне тяжелой сопутствующей патологии. При этом в группе сравнения результаты были гораздо хуже – 35 % несостоятельности и 40 % смертности, причем больные умерли именно из-за прогрессирования перитонита в результате развившегося осложнения.

Таким образом, полученные ранее морфологические и экспериментальные данные полностью подтвердились в клинической практике. Методика улучшения кровообращения по линии формируемого анастомоза позволяет снизить риск развития его несостоятельности и формирования илеостомы.

ЗАКЛЮЧЕНИЕ

Развитие несостоятельности шва тонко-толстокишечного анастомоза в условиях острой кишечной непроходимости и перфоративного гнойного перитонита является серьезной проблемой в современной хирургии, значительно повышает летальность, ведет к прогрессированию сепсиса и формированию тонкокишечных свищей. Частота развития несостоятельности кишечного шва, по мнению многих исследователей, колеблется от 3 до 19 %.

Исследователями предлагаются многочисленные способы профилактики несостоятельности кишечных швов, в том числе укрепление шовной полосы клеевыми композициями и биологическими препаратами, применение однорядного шва, выбор атравматичных нитей, применение хирургических степлеров. Также применяется временный отказ от формирования анастомоза в условиях перитонита.

Тактика, заключающаяся в наложении временных энтеростом, либо в отсроченном анастомозировании, является достаточно эффективной, но обрекает пациента на повторные операции, нередко многочисленные. Каждая из таких операций имеет свои осложнения и процент летальных исходов.

Целью настоящего исследования было анатомическое обоснование, экспериментальная разработка и клиническое изучение в условиях острой кишечной непроходимости и распространенного гнойного перитонита оригинального способа формирования тонко-толстокишечного анастомоза «конец-в-бок». В работе проведен анализ анатомических данных – микроморфологии сосудов стенки тонкой кишки у 40 пациентов, умерших на фоне острой кишечной непроходимости и перитонита, выполнены экспериментальные операции у 100 лабораторных крыс с различными вариантами формирования тонко-толстокишечных соустьев. Метод успешно применен в клинике – у 34 пациентов с острой кишечной непроходимостью и 26 – с перитонитом.

При проведении разреза стенки тонкой кишки человека под углом 50–60°

достоверно увеличивается число и площадь сосудистых структур (артерий и вен) по линии предстоящего шва. Высечение окончатого дефекта в стенке толстой кишки для создания анастомоза также способствует улучшению кровоснабжения по линии анастомоза. В условиях исходно редуцированного кровотока на фоне распространенного перитонита полученный эффект усиления кровоснабжения шовной полосы положительно влияет на репаративные процессы в кишечной стенке.

Полученные анатомо-морфологические данные подтверждены экспериментально. Формирование тонко-толстокишечного анастомоза по предлагаемой методике в условиях экспериментальных моделей острой кишечной непроходимости и гнойного перитонита приводит к увеличению числа и удельной площади кровеносных сосудов на срезе стенки кишки, а также увеличению числа клеток фибробластического ряда в зоне анастомоза. Это способствует улучшению кровоснабжения шовной полосы и снижению частоты несостоятельности анастомоза в 7 раз (с 28 % до 4 %) при острой кишечной непроходимости и в 4 раза (с 36 % до 8 %) при перитоните за счет повышения его механической прочности.

В условиях клинического применения исследуемая методика формирования анастомоза позволила исключить случаи несостоятельности анастомоза в группах пациентов с острой кишечной непроходимостью и перитонитом.

ВЫВОДЫ

1. При пересечении стенки тонкой кишки человека под углом $50-60^{\circ}$ количество и площадь артерий и вен по линии разреза больше на 21–108 % при острой кишечной непроходимости по сравнению с пересечением под углом 90° . При перитоните данный маневр также способствует повышению числа и площади сосудов на 35–84 %.

При использовании методики высечения окончатого дефекта в стенке поперечноободочной кишки человека количество и площадь артерий и вен по линии разреза больше на 53–154 % при острой кишечной непроходимости по сравнению с линейным рассечением стенки. При перитоните этот вариант рассечения кишки также способствует повышению числа и площади сосудов на 47–132 %.

2. При использовании в экспериментальных моделях исследуемого тонко-толстокишечного анастомоза (Патент РФ № 2709253 от 17 декабря 2019 г.) количество и площадь сосудов по линии кишечного шва возрастает при острой кишечной непроходимости на 18–35 %, а при перитоните на 9–18 % в сравнении с анастомозом «бок-в-бок».

3. В экспериментальной модели острой кишечной непроходимости при применении исследуемого анастомоза снижается число нейтрофилов по линии кишечного шва на 13 %, а в условиях экспериментальной модели перитонита – на 8 %. Количество фибробластов при этом возрастает на 25 % при кишечной непроходимости и на 30 % при перитоните.

4. Применение исследуемого тонко-толстокишечного анастомоза в экспериментальной модели острой кишечной непроходимости привело к снижению частоты несостоятельности анастомоза от 28 % до 4 %, а в условиях модели перитонита от 36 % до 8 % в основных группах лабораторных животных.

5. При выполнении исследуемого анастомоза в клинике у пациентов с острой обтурационной кишечной непроходимостью случаи несостоятельности отсутствовали, при этом в подгруппе сравнения отмечено 14 %

несостоятельностью и 6 % летальных исходов. При перитоните исследуемый анастомоз также не показал случаев развития несостоятельности, в то время как в группе сравнения было выявлено 35 % несостоятельности и 40 % летальности.

ПРАКТИЧЕСКИЕ РЕКОМЕНДАЦИИ

1. У больных с острой кишечной непроходимостью и перитонитом, которым после проведения резекционных вмешательств требуется формирование тонко-толстокишечного анастомоза, рекомендуется пересекать тонкую кишку под углом $50-60^{\circ}$ к ее оси.

2. Также у таких пациентов рекомендуется высекать в стенке ободочной кишки по противобрыжеечному краю окончатый дефект в соответствии с размером среза тонкой кишки.

3. У гемодинамически стабильных пациентов с давностью распространенного гнойного перитонита до 48 часов после правосторонних резекций ободочной кишки рекомендуется формирование тонко-толстокишечного анастомоза по разработанному способу (Патент РФ № 2709253 от 17 декабря 2019 г.).

4. У гемодинамически стабильных пациентов с острой кишечной непроходимостью после правосторонних резекций ободочной кишки рекомендуется формирование тонко-толстокишечного анастомоза по разработанному способу (Патент РФ № 2709253 от 17 декабря 2019 г.).

СПИСОК СОКРАЩЕНИЙ И УСЛОВНЫХ ОБОЗНАЧЕНИЙ

ИМТ	– индекс массы тела
КТ	– компьютерная томография
МРТ	– магнитно-резонансная томография
МСКТ	– мультиспиральная компьютерная томография
НПВС	– нестероидные противовоспалительные средства
ОКН	– острая кишечная непроходимость
ФКС	– фиброколоноскопия
ЦОГ	– циклооксигеназа
APACHE II	– Acute physiology and chronic health evaluation (Шкала оценки острых физиологических расстройств и хронических функциональных изменений II)
LQ	– первый квартиль
Me	– медиана
UQ	– третий квартиль

СПИСОК ЛИТЕРАТУРЫ

1. 3.1. Хирургическое лечение. – Текст непосредственный // Злокачественное новообразование ободочной кишки : клинические рекомендации / Ассоциация онкологов России. – Москва, 2022. – 90 с.
2. Абдулжалилов, М. К. Пути повышения надежности тонкокишечного шва в условиях непроходимости и перитонита (экспериментально-клиническое исследование) : специальность 14.00.27 «Хирургия» : автореферат диссертации на соискание ученой степени доктора медицинских наук / Абдулжалилов Магомед Курбанович ;. – Махачкала, 2004. – 44 с. : ил. – Библиогр.: с. 39–43. – Место защиты: Дагестанская государственная медицинская академия. – Текст : непосредственный.
3. Анализ осложнений после абдоминальных операций на толстой кишке / Д. В. Черданцев, А. А. Поздняков, В. В. Шпак [и др.] // Современные проблемы науки и образования. – 2017. – № 2. – С. 78.
4. Атаманов, К. В. Пути улучшения результатов хирургического лечения больных с высоким риском возникновения несостоятельности тонкокишечных швов : специальность 14.01.17 «Хирургия» : диссертация на соискание ученой степени доктора медицинских наук / Атаманов Константин Викторович ; Новосибирский государственный медицинский университет. – Новосибирск, 2015. – 198 с. – Библиогр.: с. 156–182. – Текст : непосредственный.
5. Баймаков, С. Р. Об этиопатогенезе бактериальной транслокации при острой кишечной непроходимости / С. Р. Баймаков, И. М. Мухамедов, И. Д. Гульманов // Журнал теоретической и клинической медицины. – 2016. – № 6. – С. 28–32.
6. Балабанова, О. А. Клиническое обоснование диагностики и терапии при кишечной непроходимости у домашних животных : специальность 06.02.04 «Ветеринарная хирургия» : диссертация на соискание ученой степени кандидата ветеринарных наук / Балабанова Ольга Анатольевна ; Государственный аграрный университет Северного Зауралья. – Тюмень, 2022. – 112 с. – Библиогр.: с. 91–108.

– Текст : непосредственный.

7. Влияние нарушений региональной гемодинамики и микроциркуляции кишечной стенки на возникновение острых перфораций тонкой кишки / А. Жариков, В. Лубянский, Ю. Контеева, Т. Лядгина // Вестник экспериментальной и клинической хирургии. – 2015. – Т. 1. – С. 34–44.

8. Возможности сонографии в диагностике обтурационной тонкокишечной непроходимости / Д. А. Бочкарева, В. И. Давыдкин, В. В. Давыдкин, [и др.] // Огарёв-Online. – 2020. – № 1 (138). – С. 10.

9. Возможности, результаты и перспективы защиты кишечного шва при помощи губки «Альгипор» в условиях распространенного гнойного перитонита / В. П. Будашеев, Е. Г. Григорьев, Е. Н. Цыбиков [и др.] // Бюллетень Восточно-Сибирского научного центра СО РАМН. – 2007. – № 5 (57). – С. 30–33.

10. Волков, А. Н. Выбор оптимального варианта хирургических операций при заболеваниях правой половины ободочной кишки / А. Н. Волков // Актуальные вопросы клинической хирургии: сборник научных статей, посвященный 85-летию доктора медицинских наук Волкова А. Н. – Чебоксары : Издательство Чувашского университета, 2017. – 92 с.

11. Выбор метода формирования превентивной кишечной стомы после резекции прямой кишки: протокол проспективного многоцентрового рандомизированного клинического исследования / П. В. Царьков, И. А. Тулина, П. Б. Цугуля [и др.] // Российский журнал гастроэнтерологии, гепатологии, колопроктологии. – 2017. – Т. 27, № 2. – С. 102–110.

12. Гельфанд, Е. Б. Абдоминальный сепсис: интегральная оценка тяжести состояния больных и полиорганной дисфункции / Е. Б. Гельфанд, В. А. Гологорский, Б. Р. Гельфанд // Анестезиология и реаниматология. – 2000. – № 3. – С. 29–33.

13. Гончаров, А. Л. Применение сшивающих аппаратов при правосторонней гемиколэктомии / А. Л. Гончаров, Н. В. Мальгина, Д. В. Разбирин // Хирургия. Журнал им. Н. И. Пирогова. – 2013. – № 12. – С. 48–51.

14. Гринберг, А. А. Применение «Тахокомба» в хирургии / А. А. Гринберг

// Вестник компании Никомед Россия. – 1996. – № 1. – С. 9–10.

15. Гусейнов, Т. С. Анатомия микроциркуляторного русла подслизистой основы толстой кишки у человека / Т. С. Гусейнов, С. Т. Гусейнова // Современные проблемы науки и образования. – 2004. – № 2.

16. Демина, Н. Б. Применение клеевых композиций в хирургии / Н. Б. Демина, Л. В. Чернова, Ж. М. Козлова // Хирургия. Журнал им. Н. И. Пирогова. – 2019. – № 1. – С. 129–134.

17. Евлахова, И. С. Экспериментальное обоснование оптимальной техники толстокишечных анастомозов / И. С. Евлахова, В. И. Нефедов // Известия высших учебных заведений. Северо-Кавказский регион. Серия: Естественные науки. – 2007. – № 5 (141). – С. 104–108.

18. Егиев, В. Н. Однорядный непрерывный шов анастомозов в абдоминальной хирургии / В. Н. Егиев. – Москва : Медпрактика-М, 2002. – 100 с.

19. Есипов, В. К. Микрохирургический двухрядный кишечный шов ободочной кишки при ее повреждении в условиях перитонита / В. К. Есипов, И. И. Каган, А. В. Донсков // Европа – Азия. Сотрудничество без границ. Современные проблемы хирургии и смежных областей : материалы II Международной научно-практической конференции, посвященной 80-летию со дня рождения профессора Г. А. Гавриленко. – Оренбург, 2019. – С. 76–78.

20. Есипов, В. К. Особенности микрохирургической анатомии тонкой кишки в условиях экспериментального распространенного гнойного перитонита / В. К. Есипов, И. И. Каган, С. В. Яшников // Журнал анатомии и гистопатологии. – 2019. – Т. 8, № 2. – С. 43–46.

21. Есипов, В. К. Сравнительная характеристика применения однорядных микрохирургических швов тонкой кишки в условиях экспериментального перитонита / В. К. Есипов, И. И. Каган, С. В. Яшников // Нестираемые скрижали: Сепсис ET СЕТЕРА: сборник материалов конференции Ассоциации общих хирургов, приуроченной к юбилею кафедры общей хирургии ЯГМУ. – Ярославль, 2020. – С. 367–369.

22. Значение ультразвукового исследования в диагностике острой

странгуляционной тонкокишечной непроходимости / Н. В. Шаврина, П. А. Ярцев, А. Г. Лебедев [и др.] // Медицинская визуализация. – 2021. – Т. 25, № 3. – С. 31–42.

23. Изучение морфологической трансформации и особенностей сосудистого кровотока стенки тонкой и толстой кишки при моделировании ишемии в эксперименте / И. Ю. Карпова, П. В. Перетягин, Н. Ю. Орлинская [и др.] // Вестник экспериментальной и клинической хирургии. – 2023. – Т. 16, № 2 (59). – С. 120–129.

24. К вопросу о применении биополимеров для профилактики несостоятельности кишечных анастомозов / Ю. С. Винник, Н. М. Маркелова, М. Н. Кузнецов, А. С. Соляников // Хирургическая практика. – 2013. – № 1. – С. 30–35.

25. Кадилов, Ш. Н. Применение малоинвазивных методов лечения при острой кишечной непроходимости, осложненной перитонитом / Ш. Н. Кадилов, Ю. С. Эгамов, М. Ш. Кадилов // Coloproctology and Endoscopic Surgery in Uzbekistan. – 2023. – № 1. – С. 23–27.

26. Камилова, А. Т. Нарушения окислительного фосфорилирования в модели хронической энтеральной недостаточности и их коррекция / А. Т. Камилова, Д. Х. Дустмухамедова, Ю. В. Левицкая // Экспериментальная и клиническая гастроэнтерология. – 2019. – № 3 (163). – С. 65–69.

27. Касаева, Г. Р. Фибробласты и их применение в современных методах омоложения кожи / Г. Р. Касаева, Г. А. Юнси, С. А. Василенко // Синергия наук. – 2019. – № 31. – С. 1438–1448.

28. Каташева, Л. Ю. Обструктивная резекция тонкой кишки при остром мезентериальном тромбозе / Л. Ю. Каташева, А. И. Баранов, С. А. Ярошук // Медицинская наука и образование Урала. – 2020. – Т. 21, № 1 (101). – С. 15–21.

29. Кириченко, О. В. Микрохирургическая анатомия стенки ободочной кишки при экспериментальной obturational непроходимости / О. В. Кириченко, Д. А. Резбаева // Forcipe. – 2020. – Т. 3, № S1. – С. 903–904.

30. Клинико-морфологическое обоснование эффективности применения гемостатической губки «Тахокомб» при энтеротомии в эксперименте /

Ф. В. Шакирова, О. И. Шоркина, Д. Э. Цыплаков [и др.] // Ученые записки Казанской ГАВМ им. Н. Э. Баумана. – 2023. – Т. 255, № 3. – С. 380–389.

31. Коновалов, Д. Ю. Анатомические основы микрохирургических анастомозов полых органов пищеварительного тракта / Д. Ю. Коновалов, П. В. Самойлов, Н. Н. Хромушин // Морфология. – 2018. – Т. 153, № 3. – С. 145.

32. Криворучко, И. А. Прогностическая значимость показателей эндогенной интоксикации и системы монооксигеназы на этапах хирургического лечения больных по поводу абдоминального сепсиса / И. А. Криворучко // Клиническая хирургия. – 2014. – № 3. – С. 5–9.

33. Критерии выбора эффективной тактики хирургического лечения распространенного перитонита / В. С. Савельев, Б. Р. Гельфанд, М. И. Филимонов [и др.] // Анналы хирургии. – 2013. – № 2. – С. 48–54.

34. Кудрявцев, Ю. Н. О влиянии глюкокортикоидов и анаболических стероидов на сердечно-сосудистую систему / Ю. Н. Кудрявцев, С. М. Маркузе // Казанский медицинский журнал. – 1971. – Т. 52, № 3. – С. 18–21.

35. Лёвкин, О. Ю. Клеевая профилактика несостоятельности кишечного шва при распространенном перитоните (экспериментальное исследование) : специальность 14.01.17 «Хирургия» : диссертация на соискание ученой степени кандидата медицинских наук / Лёвкин Олег Юрьевич ; Новосибирский государственный медицинский университет. – Новосибирск, 2015. – 118 с. – Библиогр.: с. 81–102. – Текст : непосредственный.

36. Лоранская, И. Д. Полостная и пристеночная микробиота прямой кишки при синдроме раздраженного кишечника / И. Д. Лоранская, М. Н. Болдырева, Д. Ю. Трофимов // Фарматека. – 2013. – № 8. – С. 61–66.

37. Лубянский, В. Г. Основные патогенетические механизмы развития острых перфораций кишечника у больных с послеоперационным перитонитом / В. Г. Лубянский, А. Н. Жариков // Бюллетень Восточно-Сибирского научного центра СО РАМН. – 2012. – № 4-1 (86). – С. 51–55.

38. Лубянский, В. Г. Применение резекций тонкой кишки с отсроченным анастомозированием у больных с послеоперационным распространенным

перитонитом / В. Г. Лубянский, А. Н. Жариков // Сибирский медицинский журнал. – 2010. – № 2. – С. 44–47.

39. Лубянский, В. Г. Результаты использования энтеротрансверзоанастомоза у больных с послеоперационным перитонитом / В. Г. Лубянский, А. Н. Жариков // Хирургия. – 2012. – № 9. – С. 38–43.

40. Мазур, Ю. И. Ургентная резекция тонкой кишки / Ю. И. Мазур, Ю. З. Блихарский // Медицинский журнал Западного Казахстана. – 2015. – № 1 (45). – С. 28–30.

41. Маткаримов, Б. Х. Экспериментальное обоснование эффективности регионарной лимфотропной терапии при острой тонкокишечной непроходимости / Б. Х. Маткаримов // Клинико-морфологические аспекты фундаментальных и прикладных медицинских исследований: материалы междунар. науч. конф. / под ред. Н. Т. Алексеевой [и др.] – Воронеж, 2021. – С. 134–141.

42. Меньков, А. В. Острая кишечная непроходимость неопухолевого генеза: современное состояние проблемы / А. В. Меньков, С. В. Гаврилов // Современные технологии в медицине. – 2013. – Т. 5, № 3. – С. 109–115.

43. Методические рекомендации «Анестезиологическое обеспечение оперативных вмешательств, перевязок и сложных диагностических и лечебных манипуляций» / Ю. С. Полушин, И. В. Шлык, К. Н. Храпов, [и др.]. – Москва : Медицина, 2019. – 87 с.

44. Мильдзихов, Г. У. Правосторонняя гемиколэктомия: ранговая оценка причин несостоятельности илео-колоанастомоза / Г. У. Мильдзихов, Ю. Л. Шальков, М. К. Пагиева // Вестник экспериментальной и клинической хирургии. – 2011. – Т. 4, № 3. – С. 574–576.

45. Мисиев, Д. Х. Энтеральная недостаточность в патогенезе острой кишечной непроходимости и методы её коррекции (обзор литературы) / Д. Х. Мисиев, И. С. Малков // Поволжский онкологический вестник. – 2022. – Т. 13, № 1 (49). – С. 61–66.

46. Морфологические изменения кишечной стенки в условиях интраинтестинальной чреззондовой озонотерапии при лечении разлитого

гнойного перитонита в эксперименте / К. Т. Адайбаев, М. Н. Изимбергенов, Т. А. Адайбаев [и др.] // Медицинский журнал Астана. – 2019. – № 4 (102). – С. 200–203.

47. Морфологическое состояние стенки толстой кишки на фоне острой декомпенсированной толстокишечной непроходимости / Ю. В. Рябков, А. А. Поздняков, Д. В. Черданцев [и др.] // Современные проблемы науки и образования. – 2018. – № 3. – С. 6.

48. Морфология местных регуляторных структур тощей кишки при врожденной тонкокишечной непроходимости в эксперименте у новорожденных / С. С. Мирзаева, Ф. С. Орипов, А. Х. Хамраев, Б. И. Джуракулов // Вопросы науки и образования. – 2019. – № 27 (76). – С. 100–107.

49. Морфофункциональные проявления синдрома кишечной недостаточности при экспериментальном перитоните в условиях антигипоксической терапии / В. М. Тимербулатов, Т. И. Мустафин, Д. С. Куклин, Л. Ш. Сафинова // Медицинский вестник Башкортостана. – 2007. – Т. 2, № 3–4. – С. 91–96.

50. Мугатасимов, И. Г. Однорядный шов кишечных анастомозов в неотложной хирургии / И. Г. Мугатасимов // Бюллетень Восточно-Сибирского научного центра СО РАМН. – 2012. – № S4 (86). – С. 71–72.

51. Назаров, Х. Ш. Улучшение результатов хирургического лечения больных с острой кишечной непроходимостью в условиях перитонита / Х. Ш. Назаров, Д. М. Сайдалиев, Н. Ш. Хасанов // Endless Light in Science. – 2022. – № 3-3. – С. 161–165.

52. Назаров, Х. Ш. Эффективность предоперационной подготовки кишечника при лечении острой кишечной непроходимости опухолевого генеза / Х. Ш. Назаров, Ш. К. Назаров, Н. Ш. Хасанов // Здоровоохранение Таджикистана. – 2022. – № 2. – С. 59–66.

53. Нечаев, О. И. Современное состояние полимерно-клеевых способов соединения тканей в хирургии / О. И. Нечаев // Труды НИИ организации здравоохранения и медицинского менеджмента. – Москва, 2024. – С. 247–257.

54. Овечкин, А. М. Анестезия и аналгезия при лапароскопических операциях – есть ли особенности? / А. М. Овечкин, С. В. Сокологорский, М. Е. Политов // Анестезиология и реаниматология. – 2019. – № 3. – С. 34–42.

55. Острый перитонит: Клинические рекомендации РФ 2013–2017 (Россия) / Российское общество хирургов. – Текст : электронный // MedElement : Интернет-портал. – URL: <https://diseases.medelement.com/disease/острый-перитонит-рекомендации-рф/15751> (дата обращения: 15.09.2024).

56. Патент 2464942 Российская Федерация, МПК А 61 В 17/04, А 61 К 31/19. Способ герметизации межкишечного анастомоза : № 2011112186/14 : заявл. 30.03.2011 : опубл. 2.10.2012 / В. Г. Лубянский, А. Н. Жариков, И. С. Ломаев, А. П. Момот ; заявитель и патентообладатель Алтайский гос. мед. ун-т. – 4 с.

57. Патент 2786698 Российская Федерация. Способ формирования однорядного кишечного анастомоза с использованием прецизионного шва : № 2022101593 : заявл. 25.01.2022 : опубл. 23.12.2022 / Баширов С. Р., Клоков С. С., Корепанов В. А., Клиновицкий И. Ю., Попов К. М., Васильева Е. А., Баширова А. С., Криницкий Д. В. ; заявитель и правообладатель Сибирский гос. мед. ун-т. – 5 с. : ил.

58. Патогенетическое обоснование алгоритма экстренной целенаправленной органопротективной терапии хирургического сепсиса / А. Н. Нестеренко, Т. И. Воробьева, Е. Д. Якубенко, Т. И. Колесникова // Украинский журнал хирургии. – 2013. – № 1 (20). – С. 69–79.

59. Перитонит : Практическое руководство / под ред. В. С. Савельева, Б. Р. Гельфанда, М. И. Филимонова. – Москва : Литтера, 2006. – 208 с.

60. Повышение внутрипросветного давления в тонкой кишке как важный фактор развития внутрибрюшной гипертензии у больных со вторичным распространенным перитонитом: наблюдательное проспективное исследование / К. И. Попандопуло, А. Я. Коровин, С. Б. Базлов [и др.] // Кубанский научный медицинский вестник. – 2024. – Т. 31, № 3. – С. 44–56.

61. Попов, Д. Е. Факторы риска несостоятельности колоректальных анастомозов у больных раком прямой кишки / Д. Е. Попов // Колопроктология. –

2014. – № 2 (48). – С. 48–56.

62. Постгипоксические изменения стенки кишки потомства крыс / И. Ю. Карпова, М. Л. Бугрова, Т. И. Васягина, Д. В. Карпеева // Вестник экспериментальной и клинической хирургии. – 2021. – Т. 14, № 4 (53). – С. 265–271.

63. Применение латексного тканевого клея при операциях на пищевode и желудочно-кишечном тракте / М. Д. Ханевич, С. М. Вашкуров, А. В. Анисимова [и др.] // Terra Medica Nova. – 2006. – Т. 44, № 4. – С. 55–57.

64. Прогностическая модель несостоятельности швов колоректального анастомоза / Ф. Ш. Ахметзянов, В. И. Егоров, А. И. Фомин, А. В. Кокшин // Новости хирургии. – 2018. – Т. 26, № 6. – С. 707–714.

65. Прогностические факторы дегидратации и почечного повреждения у пациентов со сформированной превентивной илеостомой при резекции прямой кишки по поводу рака / А. В. Шабунин, З. А. Багателия, В. М. Кулушев [и др.] // Хирургия. Журнал им. Н. И. Пирогова. – 2023. – № 1. – С. 23–29.

66. Профилактика несостоятельности кишечного шва в условиях экспериментального распространенного перитонита / Б. С. Суковатых, А. В. Мосолова, М. А. Затолокина [и др.] // Вестник Национального медико-хирургического центра им. Н. И. Пирогова. – 2021. – Т. 16, № 3. – С. 52–56.

67. Пышков, Е. А. Патогенетическое обоснование применения латексного тканевого клея для герметизации кишечных швов : специальность 14.00.16 «Патологическая физиология», 14.00.27 «Хирургия» : диссертация на соискание ученой степени кандидата медицинских наук / Пышков Евгений Александрович ; Военно-медицинская академия им. С. М. Кирова. – Санкт-Петербург, 2004. – 108 с. – Библиогр.: с. 99–106. – Текст : непосредственный.

68. Радикальное удаление источника распространенного перитонита у больных с заболеваниями полых органов / К. М. Курбонов, К. Р. Назирбоев, Ш. Б. Полвонов, С. К. Ёров // Вестник Авиценны. – 2016. – № 4 (69). – С. 24–27.

69. Результаты лечения неосложненного рака ободочной кишки / Г. И. Воробьёв, А. П. Жученко, А. Ф. Филон [и др.] // Хирургия. Журнал им. Н. И. Пирогова. – 2010. – № 7. – С. 10–14.

70. Результаты формирования межкишечных анастомозов при острой кишечной непроходимости, осложненной перитонитом и абдоминальным сепсисом / Т. Д. Буляганов, Д. Э. Хошимов, Д. Т. Пулатов, М. Х. Абдулахатов // XI Санкт-Петербургский септический форум : материалы конф. – Санкт-Петербург, 2024. – С. 26–27.

71. Руководство по неотложной хирургии органов брюшной полости: Руководство для врачей / под ред. В. С. Савельева. – 2-е изд., испр. и доп. – Москва : Триада-Х, 2014. – 640 с.

72. Рыбальченко, О. В. Образование биопленок симбионтными представителями микробиоты кишечника как форма существования бактерий / О. В. Рыбальченко, В. М. Бондаренко // Вестник СПбГУ. – 2013. – Т. 11, № 1. – С. 179–186.

73. Савельев, В. С. Выбор режима этапного хирургического лечения распространенного перитонита / В. С. Савельев // Анналы хирургии. – 2009. – № 4. – С. 5–10.

74. Салмин, Р. М. Сравнительное морфометрическое исследование толстокишечных анастомозов, укрепленных губкой «Тахокомб» и латексным тканевым клеем / Р. М. Салмин, И. Г. Жук, А. В. Салмина // Актуальные проблемы хирургии : материалы Республиканской научно-практ. конф. с междунар. участием, посвящённой 50-летию 1-й кафедры хирургических болезней / ред. Н. И. Батвинков. – Гродно, 2012. – С. 235–237.

75. Сараев, А. Р. Патогенез и классификация распространенного перитонита / А. Р. Сараев, Ш. К. Назаров // Хирургия. Журнал им. Н. И. Пирогова. – 2019. – № 12. – С. 106–110.

76. Свидетельство о государственной регистрации программы ЭВМ 2014611847 Российская Федерация. Программа морфометрического анализа цифровых изображений биологических объектов («Морфометрия») : опубл. 12.02.2014 / Т. В. Шаркова

77. Сивкова, Т. Н. Гистологическая картина при обтурации тонкого кишечника вследствие дифиллоботриоза / Т. Н. Сивкова, Е. С. Патлусова //

Медицинская паразитология и паразитарные болезни. – 2024. – № 2. – С. 52–55.

78. Смирнова, А. П. Нарушение электролитного баланса у пациентов с обтурационной кишечной непроходимостью опухолевой этиологии / А. П. Смирнова, Ю. В. Сурикова // Молодые исследователи – современной России : сборник статей V Международной научно-практической конференции. – Петрозаводск, 2024. – С. 64–68.

79. Соловьев, А. Е. Диагностика ишемических повреждений кишечника при острой спаечной странгуляционной кишечной непроходимости у детей / А. Е. Соловьев, О. А. Кульчицкий // Детская хирургия. – 2021. – Т. 25, № S1. – С. 71.

80. Соловьев, А. Е. Диагностика острой странгуляционной кишечной непроходимости у детей / А. Е. Соловьев, О. А. Кульчицкий // Вятский медицинский вестник. – 2021. – № 4 (72). – С. 4–9.

81. Спирев, В. В. Способы формирования первичных тонкотолстокишечных анастомозов при осложненном раке правой половины ободочной кишки / В. В. Спирев, В. В. Кочева, Ю. Б. Гибер // Медицинская наука и образование Урала. – 2010. – Т. 11, № 2-2 (62). – С. 94–96.

82. Спирев, В. В. Способы формирования тонко-толстокишечных анастомозов при осложненном раке правой половины ободочной кишки / В. В. Спирев, А. М. Лунтовский // Университетская медицина Урала. – 2017. – Т. 3, № 1 (8). – С. 65–66.

83. Студенова, Е. А. Диагностический разрыв слепой кишки: «редко, но метко». Литературный обзор / Е. А. Студенова // Молодые учёные России : сборник статей XIII Всероссийской научно-практической конференции. – Пенза, 2022. – С. 228–233.

84. Суковатых, Б. С. Механизмы развития распространенного перитонита / Б. С. Суковатых, Ю. Ю. Блинков, О. Г. Фролова // Вестник экспериментальной и клинической хирургии. – 2012. – Т. 2. – С. 469–477.

85. Суточные ритмы пролиферации в кишечном эпителии и опухолях молочной железы у HER-2/neu трансгенных мышей и мышей FVB/N дикого типа и их коррекция мелатонином / Е. А. Губарева, М. А. Майдин, М. Л. Тындык [и др.]

// Вопросы онкологии. – 2019. – Т. 65, № 1. – С. 154–158.

86. Тур, Г. Е. Непосредственные результаты хирургического лечения рака слепой кишки в зависимости от способа анастомозирования / Г. Е. Тур, А. В. Воробей, А. М. Фурсевич // Актуальные проблемы колопроктологии. – Москва, 2005. – С. 306–307.

87. Универсальный кишечный шов в программе реабилитации пациентов с однорядными анастомозами после плановых операций на верхнем отделе желудочно-кишечного тракта / С. Р. Баширов, С. С. Клоков, В. А. Корепанов [и др.] // Хирургия. Журнал им. Н. И. Пирогова. – 2025. – № 1. – С. 37–46.

88. Факторы риска развития несостоятельности колоректального анастомоза и способы профилактики / И. А. Соловьев, О. А. Литвинов, А. Ю. Навматуля, Е. В. Житихин // Вестник Национального медико-хирургического центра им. Н. И. Пирогова. – 2019. – Т. 14, № 1. – С. 125–133.

89. Факторы риска развития осложнений при кишечном анастомозировании в условиях перитонита и нарушений гемоперфузии кишки у детей / К. Д. Морозов, С. М. Шарков, М. И. Айрапетян [и др.] // Российский педиатрический журнал. – 2024. – Т. 27, № 4. – С. 262–268.

90. Фибробласты и их роль в развитии соединительной ткани / И. А. Шурыгина, М. Г. Шурыгин, Н. И. Аюшинова, О. В. Каня // Сибирский медицинский журнал (Иркутск). – 2012. – Т. 110, № 3. – С. 8–12.

91. Хирургическая тактика при резекции кишки с наложением первичного или отсроченного анастомоза при некрозе, перфорации или повреждении тонкой кишки, осложненных перитонитом / С. А. Ярошук, А. И. Баранов, А. Г. Короткевич [и др.] // Вопросы реконструктивной и пластической хирургии. – 2022. – Т. 25, № 3 (82). – С. 70–78.

92. Цветков, Д. С. Раннее энтеральное питание: эффективность и безопасность применения у хирургических больных / Д. С. Цветков // Хирургия. Журнал им. Н. И. Пирогова. – 2011. – № 11. – С. 74–81.

93. Цигель, С. В. Губка «Тахокомб» как средство, повышающее механическую прочность толстокишечного анастомоза / С. В. Цигель, А. Г. Калач,

К. В. Шульган // Сборник материалов конференции студентов и молодых учёных, посвящённой 90-летию профессора Борец В. М. – Гродно, 2017. – С. 526–527.

94. Цыплаков, К. Г. Первый опыт применения отечественного лекарственного средства «Фибринолат» в комбинации с механическим швом для формирования колоректального соустья в условиях лапароскопически ассистированной операции / К. Г. Цыплаков, В. Л. Денисенко, Ю. М. Гаин // Хирургия. Восточная Европа. – 2019. – Т. 8, № 4. – С. 540–548.

95. Чернядьев, С. А. Патогенетические аспекты развития пареза кишечника при перитоните / С. А. Чернядьев, Э. И. Булаева, К. А. Кубасов // Проблемы стоматологии. – 2016. – Т. 12, № 4. – С. 84–89.

96. Чынгышева, Ж. А. Метод лазерной доплеровской флуометрии (ЛДФ) для исследования состояния общей и регионарной микроциркуляции у больных острой кишечной непроходимостью / Ж. А. Чынгышева, Б. С. Ниязов, Р. Т. Назиралиев // Здоровоохранение Кыргызстана. – 2022. – № 4. – С. 136–142.

97. Экспериментальная технология герметизации тонкокишечного анастомоза при послеоперационном перитоните препаратами крови, образующими фибрин / В. Г. Лубянский, А. Н. Жариков, А. П. Момот, Г. А. Арутюнян // Медицина и образование в Сибири. – 2013. – № 1. – С. 11.

98. Экспериментальное обоснование применения методов биологической защиты толстокишечного анастомоза, сформированного в условиях лапароскопически ассистированной операции / К. Г. Цыплаков, В. Л. Денисенко, Ю. М. Гаин [и др.] // Хирургия. Восточная Европа. – 2023. – Т. 12, № 2. – С. 158–175.

99. Эктов, В. Н. Применение межкишечного анастомоза в хирургическом лечении обтурационной толстокишечной непроходимости опухолевой этиологии (с комментарием) / В. Н. Эктов // Хирургия. Журнал им. Н. И. Пирогова. – 2017. – № 9. – С. 43–53.

100. Энтеральная нервная система толстой кишки в условиях ишемии: экспериментальное исследование / Е. С. Пименова, Н. С. Корчагина, Г. А. Королев [и др.] // Российский вестник детской хирургии, анестезиологии и реаниматологии. – 2020. – Т. 10, № 4. – С. 401–410.

101. Эргашев, И. Ш. Острая кишечная непроходимость и внутрибрюшная гипертензия / И. Ш. Эргашев, Ж. Н. Жураев, М. У. Яхшиев // Биология и интегративная медицина. – 2019. – № 12 (40). – С. 30–49.

102. Этапное лечение акушерско-гинекологического сепсиса, осложненного перфорацией острых язв тонкой кишки и флегмоной передней брюшной стенки / Е. Г. Григорьев, А. И. Панасюк, Е. О. Иноземцев, Е. Е. Чепурных // Сибирское медицинское обозрение. – 2023. – № 1 (139). – С. 100–104.

103. 2017 WSES guidelines on colon and rectal cancer emergencies: Obstruction and perforation / Mi. Pisano, L. Zorcolo, C. Merli [et al.] // World J Emerg Surg. – 2018. – Vol 13. – P. 36.

104. A simple web-based risk calculator (www.anastomoticleak.com) is superior to the surgeon's estimate of anastomotic leak after colon cancer resection / T. Sammour, M. Lewis, M. L. Thomas [et al.] // Tech Coloproctol. – 2016. – Vol. 21, № 1. – P. 35–41.

105. A systematic review comparing emergency resection and staged treatment for curable obstructing right-sided colon cancer / J. R. E. Boeding, W. Ramphal, A. M. Rijken [et al.] // Ann Surg Oncol. – 2021. – Vol. 28, № 7. – P. 3545–3555.

106. A systematic review of single-layer versus double-layer intestinal anastomosis: Is one better? / D. E. M. Winston, N. Pina, T. Kasprzycki [et al.] // J Surg Res. – 2024. – Vol. 302. – P. 606–610.

107. Abbrederis, K. Ischemic anastomotic bowel perforation during treatment with bevacizumab 10 months after surgery / K. Abbrederis, M. Kremer, C. Schuhmacher // Chirurg. – 2008. – Vol. 79, № 4. – P. 351–355.

108. Acute mesenteric ischemia: multidetector ct findings and endovascular management / S. Kanasaki, A. Furukawa, K. Fumoto [et al.] // Radiographics. – 2018. – Vol. 38. – P. 945–961.

109. Alden, A. Modified Graham patch repair of small bowel anastomotic leak / A. Alden, R. D. Bennett // Am Surg. – 2024. – Vol. 90, № 7. – P. 1909–1912.

110. Al-Fallouji, M. A. R. The surgical anatomy of the colorectal intramural blood supply / M. A. R. Al-Fallouji // Vasc Surg. – 1984. – Vol. 18. – P. 364–371.

111. An assessment of bacterial overgrowth and translocation in the non-alcoholic fatty liver of patients with morbid obesity / F. Domper Bardají, A. Gil Rendo, I. S. Fernández Bermejo [et al.] // *Rev Esp Enferm Dig.* – 2019. – Vol. 111, № 4. – P. 294–300.

112. Anastomotic leak in colorectal cancer surgery: Contribution of gut microbiota and prediction approaches / P. I. Hernández-González, J. Barquín, A. Ortega-Ferrete [et al.] // *Colorectal Dis.* – 2023. – Vol. 25, № 11. – P. 2187–2197.

113. Anastomotic leak: Genetic aspects of prediction and choice of surgical treatment tactics / O. Y. Usenko, Y. Y. Voitiv, O. S. Tyvonchuk [et al.] // *Wiad Lek.* – 2024. – Vol. 77, № 10. – P. 1863–1870.

114. Anastomotic leakage after anterior resection for rectal cancer: Risk factors / C. A. Bertelsen, A. H. Andreasen, T. Jorgensen [et al.] // *Colorectal Dis.* – 2010. – № 12. – P. 37–43.

115. Anastomotic leakage after colon cancer resection: Does the individual surgeon matter? / F. G. Marinello, G. Baguena, E. Lucas [et al.] // *Colorectal Dis.* – 2016. – Vol. 18, № 6. – P. 562–569.

116. Anastomotic leakage after elective right versus left colectomy for cancer: prevalence and independent risk factors / N. Veyrie, T. Ata, F. Muscari [et al.] // *J Am Coll Surg.* – 2007. – Vol. 205, № 6. – P. 785–793.

117. Aspects towards the anastomotic healing in Crohn's disease: clinical approach and current gaps in research / F. H. M. Chaim, L. M. V. Negreiros, K. M. Steigleder [et al.] // *Front Surg.* – 2022. – Vol. 9. – P. 882625.

118. Association between intraoperative blood glucose and anastomotic leakage in colorectal surgery / M. Reudink, D. E. Huisman, S. J. van Rooijen [et al.] // *J Gastrointest Surg.* – 2021. – Vol. 25, № 10. – P. 2619–2627.

119. August, D. A. «Spontaneous» delayed colon and rectal anastomotic complications associated with bevacizumab therapy / D. A. August, D. Serrano, E. Poplin // *J Surg Oncol.* – 2008. – Vol. 97, № 2. – P. 180–185.

120. Bernardes, A. Adaptation de la microvascularisation du côlon à différents degrés d'ischémie: étude anatomo-chirurgicale / A. Bernardes, J. Patrício // *E-mémoire*

Acad Nat Chir. – 2004. – Vol. 3. – P. 26–33.

121. Biologic treatment or immunomodulation is not associated with postoperative anastomotic complications in abdominal surgery for Crohn's disease / A. El-Hussuna, J. Andersen, T. Bisgaard [et al.] // Scand J Gastroenterol. – 2012. – Vol. 47, № 6. – P. 662–668.

122. Bowel obstruction: a narrative review for all physicians / F. Catena, B. De Simone, F. Coccolini [et al.] // World J Emerg Surg. – 2019. Vol. 14. – P. 20.

123. Brem, H. Cellular and molecular basis of wound healing in diabetes / H. Brem, M. Tomic-Canic // J Clin Invest. – 2007. – Vol. 117, № 5. – P. 1219–1222.

124. Can sarcopenia be a predictor of prognosis for patients with non-metastatic colorectal cancer? A systematic review and meta-analysis / G. Sun, Y. Li, Y. Peng [et al.] // Int J Colorectal Dis. – 2018. – Vol. 33. – P. 1419–1427.

125. Chang, J. pathologic microbiome impacts post-operative anastomotic healing / J. Chang, K. A. Guyton // Surg Infect (Larchmt). – 2023. – Vol. 24, № 3. – P. 238–244.

126. Choi, H. K. Leakage after resection and intraperitoneal anastomosis for colorectal malignancy: analysis of risk factors / H. K. Choi, W. L. Law, J. W. Ho // Dis Colon Rectum. – 2006. – Vol. 49. – P. 1719–1725.

127. Choudhuri, A. H. Influence of nonsurgical risk factors on anastomotic leakage after major gastrointestinal surgery: Audit from a tertiary care teaching institute / A. H. Choudhuri, R. Uppal, M. Kumar // Int J Crit Illn Inj Sci. – 2013. – Vol. 3, № 4. – P. 246–249.

128. Clinical benefits and oncologic equivalence of self-expandable metallic stent insertion for right-sided malignant colonic obstruction / W. B. Ji, J. M. Kwak, D. W. Kang [et al.] // Surg Endosc. – 2017. – Vol. 31. – P. 153–158.

129. Clinical impact of leakage in patients with handsewn vs stapled anastomosis after right hemicolectomy: a retrospective study / E. Espin, F. Vallribera, E. Kreisler, S. Biondo // Colorectal Dis. – 2020. – Vol. 22, № 10. – P. 1286–1292.

130. Closure of temporary ileostomy 2 versus 12 weeks after rectal resection for cancer: A word of caution from a prospective, randomized controlled multicenter trial /

A. T. Elsner, P. Brosi, M. Walensi [et al.] // *Dis Colon Rectum*. – 2021. – Vol. 64, № 11. – P. 1398–1406.

131. Coating of intestinal anastomoses for prevention of postoperative leakage: A systematic review and meta-analysis / K. Cira, F. Stocker, S. Reischl [et al.] // *Front Surg*. – 2022. – Vol. 9. – P. 882173.

132. Colon cancer survival differs from right side to left side and lymph node harvest number matters / L. Mangone, C. Pinto, P. Manco [et al.] // *BMC Public Health*. – 2021. – Vol. 21. – P. 3–5.

133. Colon sparing resection versus extended colectomy for left-sided obstructing colon cancer with caecal ischaemia or perforation: a nationwide study from the French Surgical Association / G. Manceau, C. Sabbagh, D. Mege [et al.] // *Colorectal Dis*. – 2020. – Vol. 22, № 10. – P. 1304–1313.

134. Combinatorial transcriptional profiling of mouse and human enteric neurons identifies shared and disparate subtypes in situ / L. A. A. May-Zhang, E. Tycksen, E. N. Southard-Smith [et al.] // *Gastroenterology*. – 2021. – Vol. 160. – P. 755–770.

135. Comparative early histologic healing quality of magnetic versus stapled small bowel anastomosis / A. S. Ore, A. Althoff, D. R. Kull [et al.] // *Surgery*. – 2023. – Vol. 173, № 4. – P. 1060–1065.

136. Comparative study on therapeutic efficacy between hand-assisted laparoscopic surgery and conventional laparotomy for acute obstructive right-sided colon cancer / Z. Li, D. Li, Z. Jie [et al.] // *J Laparoendosc Adv Surg Tech A*. – 2015. – Vol. 25. – P. 548–554.

137. Comparison of long-term outcomes between emergency surgery and bridge to surgery for malignant obstruction in right-sided colon cancer: A multicenter retrospective study / B. H. Kye, Y. S. Lee, H. M. Cho [et al.] // *Ann Surg Oncol*. – 2016. – Vol. 23. – P. 1867–1874.

138. Comparison of the mucosal microvasculature between the proximal and distal human colon / K. Araki, Y. Furuya, M. Kobayashi [et al.] // *J Electron Microsc.* – 1996. – Vol. 45. – P. 202–206.

139. Compression versus hand-sewn and stapled anastomosis in colorectal

surgery: a systematic review and meta-analysis of randomized controlled trials / A. A. Slessor, G. Pellino, O. Shariq [et al.] // *Tech Coloproctol.* – 2016. – Vol 20, № 10. – P. 667–676.

140. Computed tomographic assessment of lung aeration at different positive end-expiratory pressures in a porcine model of intra-abdominal hypertension and lung injury / A. Regli, S. Ahmadi-Noorbakhsh, G. C. Musk [et al.] // *Intensive Care Med Exp.* – 2021. – Vol. 9, № 1. – P. 52.

141. Cost and outcomes of side-to-side versus end-to-end anastomosis in right colectomy: A retrospective cohort study / K. Herzog, S. Taha-Mehlitz, K. Denhaerynck [et al.] // *Surg Endosc.* – 2025. – Vol. 39 (3). – P. 1915–1923.

142. Critical analysis of the causes of in-hospital mortality following colorectal resection: a queensland audit of surgical mortality (qasm) registry study / D. Mao, T. Rey-Conde, J. B. North et al. // *World J Surg.* – 2022. – Vol. 46, № 7. – P. 1796–1804.

143. Defunctioning ileostomy for typhoid ileal perforations: Out of the frying pan into the fire? / A. Verma, R. Kothari, A. Mishra [et al.] // *Trop Doct.* – 2024. – Vol. 54, № 3. – P. 245–247.

144. Defunctioning loop ileostomy in anterior resection for rectal cancer and subsequent renal failure: Nationwide population-based study / M. Rutegård, J. Häggström, E. Back [et al.] // *BJS Open.* – 2023. – Vol. 7, № 3. – P. 010.

145. Der mannheimer peritonitis-index. ein instrument zur intraoperativen prognose der peritonitis / H. Wacha, M. M. Linder, U. Feldmann [et al.] // *Chirurg.* – 1987. – Vol. 58, № 2. – P. 84–92.

146. Diagnostic test accuracy of nutritional tools used to identify undernutrition in patients with colorectal cancer: a systematic review / S. J. Håkonsen, P. U. Pedersen, F. Bath-Hextall, P. Kirkpatrick // *JBIC Database Syst Rev Implement Rep.* – 2015. – Vol. 13, № 4. – P. 141–187.

147. Different risk factors for early and late colorectal anastomotic leakage in a nationwide audit / C. L. Sparreboom, J. T. van Groningen, H. F. Lingsma [et al.] // *Dis Colon Rectum.* – 2018. – Vol. 61, № 11. – P. 1258–1266.

148. Does anastomosis configuration influence long-term outcomes in patients

with Crohn disease? / P. Anuj, Y. S. Yoon, C. S. Yu [et al.] // *Ann Coloproctol.* – 2017. – Vol. 33, № 5. – P. 173–177.

149. Doyle, D. J. American Society of Anesthesiologists Classification / D. J. Doyle, A. Goyal, E. H. Garmon // Treasure Island (FL): StatPearls Publishing, 2022. – 11 p.

150. Early oral nutrition improves postoperative ileus through the TRPA1/CCK1-R-mediated mast cell-nerve axis / D. L. Sun, Y. X. Qi, T. Yang [et al.] // *Ann Transl Med.* – 2020. – Vol. 11, № 5. – P. 179.

151. Early versus standard closure of temporary ileostomy in patients with rectal cancer: A randomized controlled trial / A. Bausys, J. Kuliavas, A. Dulskas [et al.] // *J Surg Oncol.* – 2019. – Vol. 120, № 2. – P. 294–299.

152. Effect of body mass index on short-term outcomes of patients undergoing laparoscopic resection for colorectal cancer / T. Akiyoshi, M. Ueno, Y. Fukunaga [et al.] // *Surg Laparosc Endosc Percutaneous Tech.* – 2011. – Vol. 21. – P. 409–414.

153. Effect of intraabdominal hypertension on splanchnic blood flow in children with appendicular peritonitis / V. M. Perova-Sharonova, A. A. Albokrinov, U. A. Fesenko, T. G. Gutor // *J Anaesthesiol Clin Pharmacol.* – 2021. – Vol. 37, № 3. – P. 360–365.

154. Efficacy of intracorporeal reinforcing sutures for anastomotic leakage after laparoscopic surgery for rectal cancer / K. Maeda, H. Nagahara, M. Shibutani [et al.] // *Surg Endosc.* – 2015. – Vol. 29. – P. 3535–3542.

155. Efficacy of single layered intestinal anastomosis over double layered intestinal anastomosis: An open labelled, randomized controlled trial / D. Aniruthan, A. R. Pranavi, G. S. Sreenath, V. Kate // *Int J Surg.* – 2020. – Vol. 78. – P. 173–178.

156. Emergency surgery for obstructed colorectal cancer in Vietnam / D. A. Nguyen, T. A. Mai-Phan, P. T. T. Do, T. T. Thai // *Asian J Surg.* – 2020. – Vol. 43, № 6. – P. 683–689.

157. Emergency surgery for obstructing and perforated colon cancer: patterns of recurrence and prognostic factors / S. Biondo, A. Gálvez, E. Ramírez [et al.] // *Tech Coloproctol.* – 2019. – Vol. 23, № 12. – P. 1141–1161.

158. Endogenous transient receptor potential ankyrin 1 and vanilloid 1 activity potentiates glutamatergic input to spinal lamina I neurons in inflammatory pain / Y. Huang, S. R. Chen, H. Chen [et al.] // *J Neurochem.* – 2019. – Vol. 149. – P. 381–398.
159. Epidural analgesia enhances functional exercise capacity and health-related quality of life after colonic surgery: Results of a randomized trial / F. Carli, N. Mayo, K. Klubien [et al.] // *Anesthesiology.* – 2002. – Vol. 97, № 3. – P. 540–549.
160. Epigenetic factors Dnmt1 and Uhrf1 coordinate intestinal development / J. Ganz, E. Melancon, C. Wilson [et al.] // *Dev Biol.* – 2019. – Vol. 455. – P. 473–484.
161. Eriksen, T. F. Treatment with corticosteroids and the risk of anastomotic leakage following lower gastrointestinal surgery: A literature survey / T. F. Eriksen, C. B. Lassen, I. Gögenur // *Colorectal Dis.* – 2014. – Vol. 16. – P. 154–160.
162. Establishment of intestinal organoid cultures modeling injury-associated epithelial regeneration / M. Qu, L. Xiong, Y. Lyu [et al.] // *Cell Res.* – 2021. – Vol. 31, № 3. – P. 259–271.
163. Fang, A. H. Review of colonic anastomotic leakage and prevention methods / A. H. Fang, W. Chao, M. Ecker // *J Clin Med.* – 2020. – Vol. 9, № 12. – P. 4061.
164. Fibrin glue and coats compromise the integrity of colonic anastomosis: an experimental trial on rats / N. Voloudakis, I. Koutelidakis, E. Christoforidis [et al.] // *Ann Gastroenterol.* – 2024. – Vol. 37, № 2. – P. 216–224.
165. Fibrin sealant: clinical use and the development of the University of Virginia Tissue Adhesive Center / P. D. Mintz, L. Mayers, N. Avery [et al.] // *Ann Clin Lab Sci.* – 2001. – Vol. 31, № 1. – P. 108–118.
166. Fjederholt, K. T. Perioperative blood transfusions increases the risk of anastomotic leakage after surgery for GEJ-cancer / K. T. Fjederholt, L. B. Svendsen, F. V. Mortensen // *Am J Surg.* – 2017. – Vol. 214. – P. 293–298.
167. Frasson M. Risk factors for anastomotic leak after colon resection for cancer: multivariate analysis and nomogram from a multicenter, prospective, national study with 3193 patients / M. Frasson, B. Flor-Lorente, J. L. R. Rodríguez [et al.] // *Ann Surg.* – 2015. – Vol. 262, № 2. – P. 321–330.
168. *Fusobacterium nucleatum* induces colon anastomosis leak by activating

epithelial cells to express MMP9 / S. Shi, Y. Liu, Z. Wang [et al.] // Front Microbiol. – 2022. – Vol. 13. – P. 1031882.

169. Gastrointestinal tract anastomoses with the biofragmentable anastomosis ring: Is it still a valid technique for bowel anastomosis? Analysis of 203 cases and review of the literature / A. Bobkiewicz, A. Studniarek, L. Krokowicz [et al.] // Int J Colorectal Dis. – 2017. – Vol. 32 (1). – P. 107–111.

170. Gender differences in small intestinal endothelial function: inhibitory role of androgens / Z. F. Ba, Y. Yokoyama, B. Toth [et al.] // Am J Physiol Gastrointest Liver Physiol. – 2004. – Vol. 286. – P. 452–457.

171. Goldstone, R. N. Abdominal Emergencies in Inflammatory Bowel Disease / R. N. Goldstone, R. M. Steinhagen // Surg Clin North Am. – 2019. – Vol. 99, № 6. – P. 1141–1150.

172. Goligher, J. C. Surgery of the anus, rectum and colon / J. C. Goligher. – Ed. 5. – London, 1985. – P. 703–705.

173. Griffiths, J. D. Extramural and intramural blood supply of the colon / J. D. Griffiths // Br Med J. – 1961. – Vol. 4. – P. 323–326.

174. Guidelines in the management of obstructing cancer of the left colon: Consensus conference of the World Society of Emergency Surgery (WSES) and Peritoneum and Surgery (PnS) society / L. Ansaloni, R. E. Andersson, F. Bazzoli, F. Catena // World J Emerg Surg. – 2010. – Vol. 5. – P. 29–39.

175. Gumán-Valdivia-Gómez, G. Postoperative abdominal adhesions: pathogenesis and current preventive techniques / G. Gumán-Valdivia-Gómez, E. Tena-Betancourt, P. M. de Alva-Coria // Cir Cir. – 2019. – Vol. 87, № 6. – P. 698–703.

176. Guo, H. Case report of *Clostridium difficile* infection after rectal resection with ileostomy / H. Guo, H. Jiang, H. Liu // World J Surg Oncol. – 2025. – Vol. 23, № 1. – P. 70.

177. High-risk ileocolic anastomoses for Crohn's disease: When is diversion indicated? / P. M. Neary, A. C. Aiello, L. Stocchi [et al.] // J Crohns Colitis. – 2019. – Vol. 13, № 7. – P. 856–863.

178. Hollis, R. H. Postoperative complications after colorectal surgery: Where

are we in the era of enhanced recovery? / R. H. Hollis, G. D. Kennedy // *Curr Gastroenterol Rep.* – 2020. – Vol. 22, № 6. – P. 26.

179. How to prevent anastomotic leak in colorectal surgery? A systematic review / M. A. Chaouch, T. Kellil, C. Jeddi [et al.] // *Ann Coloproctol.* – 2020. – Vol. 36, № 4. – P. 213–222.

180. How to reduce anastomotic leakage in colorectal surgery: Report from German expert meeting / A. D. Rink, P. Kienle, F. Aigner, A. Ulrich // *Langenbecks Arch Surg.* – 2020. – Vol. 405, № 2. – P. 223–232.

181. Hu, X. A clinical parameters-based model predicts anastomotic leakage after a laparoscopic total mesorectal excision: A large study with data from China / X. Hu, Y. Cheng // *Medicine.* – 2015. – Vol. 94, № 26. – P. 1003.

182. Huang, Y. Nonsteroidal anti-inflammatory drugs and anastomotic dehiscence after colorectal surgery: a meta-analysis / Y. Huang, S. R. Tang, C. J. Young // *ANZ J Surg.* – 2018. – Vol. 88, № 10. – P. 959–965.

183. Human organoids: a new dimension in cell biology / R. Lehmann, C. M. Lee, E. C. Shugart [et al.] // *Mol Biol Cell.* – 2019. – Vol. 30. – P. 1129–1137.

184. Ileocolic anastomosis after right hemicolectomy: Stapled end-to-side, stapled side-to-side, or handsewn? / R. Rajan, A. Arachchi, M. Metlapalli [et al.] // *Int J Colorectal Dis.* – 2022. – Vol. 37, № 3. – P. 673–681.

185. Ileocolonic anastomosis: Comparison of different surgical techniques: A single-center study / J. Machowicz, M. Wołkowski, B. Jabłońska, S. Mrowiec // *Medicine (Baltimore).* – 2022. – Vol. 101, № 51. – P. 31582.

186. Ileocolonic anastomosis: Preferred techniques in 999 patients. A multicenter study / S. Puleo, M. Sofia, M. A. Trovato [et al.] // *Surg Today.* – 2013. – Vol. 43, № 10. – P. 1145–1149.

187. Immobilization of Aprotinin to Fibrinogen as a Novel Method for Controlling Degradation of Fibrin Gels / J. Smith, A. Chen, L. Ernst [et al.] // *Bioconjug Chem.* – 2007. – Vol. 18, № 3. – P. 695–701.

188. Impact of surgeon organization and specialization in rectal cancer outcome / E. Garcia-Granero, R. Marti-Obiol, J. Gomez-Barbadillo [et al.] // *Colorectal Dis.* –

2001. – Vol. 3. – P. 179–184.

189. Impact of visceral obesity on outcomes of laparoscopic colorectal surgery: A meta-analysis / T. Yang, M. Wei, Y. He [et al.] // ANZ J Surg. – 2015. – Vol. 85. – P. 507–513.

190. Incidence, consequences, and risk factors for anastomotic dehiscence after colorectal surgery: a prospective monocenter study / N. C. Buchs, P. Gervaz, M. Secic [et al.] // Int J Colorectal Dis. – 2008. – Vol. 23. – P. 265–270.

191. Increased risk of anastomotic leakage with diclofenac treatment after laparoscopic colorectal surgery / M. Klein, L. P. Andersen, T. Harvald [et al.] // Dig Surg. – 2009. – Vol. 26, № 1. – P. 27–30.

192. Individual surgeon is an independent risk factor for leak after double-stapled colorectal anastomosis: An institutional analysis of 800 patients / E. García-Granero, F. Navarro, C. Cerdán Santacruz [et al.] // Surgery. – 2017. – Vol. 162, № 5. – P. 1006–1016.

193. Influence of pelvic volume on surgical outcome after low anterior resection for rectal cancer / G. Zur Hausen, J. Gröne, D. Kaufmann [et al.] // Int J Colorectal Dis. – 2017. – Vol. 32. – P. 1125–1135.

194. Influence of visceral fat in the outcomes of colorectal cancer / A. Goulart, N. Malheiro, H. Rios [et al.] // Dig Surg. – 2018. – Vol. 36. – P. 33–40.

195. Intestinal intramural vascular anastomoses / R. M. Cervellione, G. Varga, D. Hajnal [et al.] // J Invest Surg. – 2016. – Vol. 29, № 1. – P. 51–56.

196. Irritable bowel syndrome / P. Enck, Q. Aziz, G. Barbara [et al.] // Nat Rev Dis Primers. – 2016. – Vol. 2. – P. 16014.

197. Is a drain necessary after anterior resection of the rectum? A systematic review and meta-analysis / D. Cavaliere, G. Popivanov, D. Cassini [et al.] // Int J Colorectal Dis. – 2019. – № 6. – P. 973–981.

198. Is preoperative hypoalbuminemia or hypoproteinemia a reliable marker for anastomotic leakage risk in patients undergoing elective colorectal surgery in an enhanced recovery after surgery (ERAS) program? / J. Do Woong Choi, C. Kwik, N. Vivekanandamoorthy [et al.] // Int J Colorectal Dis. – 2023. – Vol. 38. – P. 152.

199. Ismayilova, Z. Preoperative risk factors for anastomotic leaks in colorectal surgery / Z. Ismayilova, E. Aghayev, S. Israfilova // *Surgery (East Europe)*. – 2022. – Vol. 11, № 2. – P. 215–222.

200. Italian ColoRectal Anastomotic Leakage (iCral) study group. Risk factors for adverse events after elective colorectal surgery: beware of blood transfusions // *Updates Surg.* – 2020. – Vol. 72, № 3. – P. 811–819.

201. Jordan, E. A. Enteral nutrition in critically ill adults: Literature review of protocols / E. A. Jordan, S. C. Moore // *Nurs Crit Care*. – 2020. – Vol. 25, № 1. – P. 24–30.

202. Kachlik, D. The Blood Supply of the Large Intestine / D.Kachlik, J.Hoch. – Prague : Karolinum Publishing, 2008. – 80 p.

203. Kachlik, D. The spatial arrangement of the human large intestinal wall blood circulation / D. Kachlik, V. Baca, J. Stingl // *J Anat.* – 2010. – Vol. 216, № 3. – P. 335–343.

204. Ketorolac use and anastomotic leak in elective colorectal surgery: A detailed analysis / A. T. Hawkins, M. D. McEvoy, J. P. Wanderer [et al.] // *Dis Colon Rectum*. – 2018. – Vol. 61, № 12. – P. 1426–1434.

205. Kiewiet, J. J. Treatment of secondary peritonitis: slow progress / J. J. Kiewiet // *Ned Tijdschr Geneeskd.* – 2009. – Vol. 153. – P. 386–389.

206. Klein, M. Postoperative use of nonsteroidal anti-inflammatory drugs in patients with anastomotic leakage requiring reoperation after colorectal resection: cohort study based on prospective data / M. Klein, I. Gogenur, J. Rosenberg // *BMJ*. – 2012. – Vol. 345. – P. 6166.

207. Lactate levels in the detection of preoperative bowel strangulation / K. Takeda, N. Hoshino, T. Ito [et al.] // *Am Surg*. – 2012. – Vol. 78, № 1. – P. 86–88.

208. Laparoscopic colectomy in obese and nonobese patients / A. J. Senagore, C. P. Delaney, K. Madboulay [et al.] // *J Gastrointest Surg*. – 2003. – Vol. 7. – P. 558–561.

209. Laparoscopic versus open colectomy for obstructing right colon cancer: A systematic review and meta-analysis / R. Cirocchi, F. Cesare Campanile, S. Di Saverio [et al.] // *J Visc Surg*. – 2017. – Vol. 154, № 6. – P. 387–399.

210. LekCheck: A prospective study to identify perioperative modifiable risk

factors for anastomotic leakage in colorectal surgery / D. E. Huisman, M. Reudink, S. J. van Rooijen [et al.] // *Ann Surg.* – 2022. – Vol. 275, № 1. – P. 189–197.

211. Leon, M. Abdominal compartment syndrome among surgical patients / M. Leon, L. Chavez, S. Surani // *World J Gastrointest Surg.* – 2021. – Vol. 13, № 4. – P. 330–339.

212. Lessons learned about peristomal skin complications: Secondary analysis of the ADVOCATE trial / G. Salvadalena, J. C. Colwell, G. Skountrianos, J. Pittman // *J Wound Ostomy Continence Nurs.* – 2020. – Vol. 47, № 4. – P. 357–363.

213. Lipska, M. A. Anastomotic leakage after lower gastrointestinal anastomosis: Men are at a higher risk / M. A. Lipska, I. P. Bissett, B. R. Parry // *ANZ J Surg.* – 2006. – Vol. 76, № 7. – P. 579–585.

214. Liu, H. Prospective study on the effects of mechanical bowel preparation under the enhanced recovery after surgery concept on electrolyte disturbances and functional recovery after robotic surgery for urologic tumors in older adults / H. Liu // *BMC Urol.* – 2024. – Vol. 24, № 1. – P. 184.

215. Longer operative time and intraoperative blood transfusion are associated with postoperative anastomotic leak after lower gastrointestinal surgery / C. S. Cortina, G. C. Alex, K. N. Vercillo [et al.] // *Am Surg.* – 2019. – Vol. 85. – P. 136–141.

216. Long-term and perioperative corticosteroids in anastomotic leakage / J. C. Slieker, N. Komen, G. H. Mannaerts [et al.] // *Arch Surg.* – 2012. – Vol. 147. – P. 447–452.

217. Loop ileostomy fixation: A simple technique to minimize the risk of stomal volvulus / D. N. Anderson, C. P. Driver, K. G. Park [et al.] // *Int J Colorectal Dis.* – 1994. – Vol. 9. – P. 138–140.

218. Management of diabetes and hyperglycemia in hospitals / S. Clement, S. S. Braithwaite, M. F. Magee [et al.] // *Diabetes Care.* – 2004. – Vol. 27, № 2. – P. 553–591.

219. McArdle, C. S. Emergency presentation of colorectal cancer is associated with poor 5-year survival / C. S. McArdle, D. J. Hole // *Br J Surg.* – 2004. – Vol. 91, № 5. – P. 605–609.

220. Mechanical and oral antibiotic bowel preparation versus no bowel preparation in right and left colectomy: Subgroup analysis of MOBILE trial / L. Koskenvuo, T. Lehtonen, S. Koskensalo [et al.] // *BJS Open*. – 2021. – Vol. 5. – P. 11.

221. Morbidity related to diverting ileostomy after restorative proctocolectomy in patients with ulcerative colitis / E. K. Karjalainen, L. Renkonen-Sinisalo, H. K. Mustonen, A. H. Lepistö // *Colorectal Dis*. – 2019. – Vol. 21. – P. 671–678.

222. New healing agent for colonic anastomosis / J. Benoit, A. Meddahi, N. Ayoub [et al.] // *Int J Colorectal Dis*. – 1998. – Vol. 13, № 2. – P. 78–81.

223. Nightingale, J. M. D. How to manage a high-output stoma / J. M. D. Nightingale // *Frontline Gastroenterol*. – 2021. – Vol. 13, № 2. – P. 140–151.

224. Non-steroidal anti-inflammatory agents and anastomotic leak rates across colorectal cancer operations and anastomotic sites: A systematic review and meta-analysis of anastomosis specific leak rate and confounding factors / S. L. Kastora, L. L. Osborne, R. Jardine [et al.] // *Eur J Surg Oncol*. – 2021. – Vol. 47, № 11. – P. 2841–2848.

225. Nonsteroidal anti-inflammatory drugs and the risk for anastomotic failure: A report from Washington State's Surgical Care and Outcomes Assessment Program (SCOAP) / T. W. Hakkarainen, S. R. Steele, A. Bastaworous [et al.] // *JAMA Surg*. – 2015. – Vol. 150, № 3. – P. 223–228.

226. Nordholm-Carstensen, A. Increased leak rates following stapled versus handsewn ileocolic anastomosis in patients with right-sided colon cancer: A nationwide cohort study / A. Nordholm-Carstensen, M. Schnack Rasmussen, P. M. Krarup // *Dis Colon Rectum*. – 2019. – Vol. 62, № 5. – P. 542–548.

227. Novel ACTG2 variants disclose allelic heterogeneity and bi-allelic inheritance in pediatric chronic intestinal pseudo-obstruction / I. Matera, D. Bordo, M. Di Duca [et al.] // *Clin Genet*. – 2021. – Vol. 99. – P. 430–436.

228. Novel understanding on genetic mechanisms of enteric neuropathies leading to severe gut dysmotility / F. Bianco, G. Lattanzio, L. Lorenzini [et al.] // *Eur J Histochem*. – 2021. – Vol. 65 (Suppl. 1). – P. 3289.

229. Ohene-Yeboah, M. Acute surgical admissions for abdominal pain in adults

in Kumasi, Ghana / M. Ohene-Yeboah // ANZ J Surg. – 2006. – Vol. 76, № 10. – P. 898–903.

230. Ohtsuka, A. Microvascularization of the alimentary canal as studied by scanning electron microscopy of corrosion casts / A. Ohtsuka, O. Ohtani, T. Murakami // In: P. M. Motta, H. Fujita (eds.). // *Ultrastructure of the Digestive Tract*. – Boston: Martinus Nijhoff Publishers, 1988. – P. 202–212.

231. Omentoplasty to reduce anastomotic leak in colorectal surgery: A meta-analysis / S. M. Sahebally, E. Chan, A. Azmir [et al.] // ANZ J Surg. – 2022. – Vol. 92, № 7–8. – P. 1651–1657.

232. Oncological outcomes of elective versus emergency surgery for colon cancer: A tertiary academic center experience / T. A. Bin Traiki, S. A. AlShammari, R. N. AlRabah [et al.] // Saudi J Gastroenterol. – 2023. – Vol. 29, № 5. – P. 316–322.

233. Open vs minimally invasive approach for emergent colectomy in perforated diverticulitis / C. A. Esparza Monzavi, S. A. Naffouje, V. Chaudhry [et al.] // Dis Colon Rectum. – 2021. – Vol. 64, № 3. – P. 319–327.

234. Ore A. S., Ryou M., Messaris E. Sutureless laparoscopic intracorporeal ileocolic anastomosis using self-forming magnets / A. S. Ore, M. Ryou, E. Messaris // Tech Coloproctol. – 2023. – Vol. 27, № 12. – P. 1379–1380.

235. Outcomes based on risk assessment of anastomotic leakage after rectal cancer surgery / J.-P. Gong, L. Yang, X.-E. Huang [et al.] // Asian Pac J Cancer Prev. – 2014. – Vol. 15, № 2. – P. 707–712.

236. Outcomes of medial to lateral vs. lateral to medial approaches in laparoscopic colorectal cancer resections / M. R. Iqbal, K. Ari, S. Probert [et al.] // Ann Med Surg (Lond). – 2024. – Vol. 86, № 9. – P. 5024–5033.

237. Outcomes of patients with perforated colon cancer: A systematic review / B. Zamaray, R. A. van Velzen, P. Snaebjornsson [et al.] // Eur J Surg Oncol. – 2023. – Vol. 49, № 1. – P. 1–8.

238. Pancreatitis, very early compared with normal start of enteral feeding (PYTHON trial): design and rationale of a randomized controlled multicenter trial / O. J. Bakker, H. C. van Santvoort, S. van Brunschot [et al.] // Trials. – 2011. – Vol. 12. –

P. 73–82.

239. Pasic, F. Predictive score for anastomotic leakage after elective colorectal cancer surgery: a decision making tool for choice of protective measures / F. Pasic, N. N. Salkic // *Surg Endosc.* – 2013. – Vol. 27, № 10. – P. 3877–3882.

240. Patient factors may predict anastomotic complications after rectal cancer surgery: Anastomotic complications in rectal cancer / D. M. Hayden, M. C. Mora Pinzon, A. B. Francescatti, T. J. Saclarides // *Ann Med Surg.* – 2015. – Vol. 4. – P. 11–16.

241. Perforation of the cecum resulting from a closed-loop obstruction in a patient with an adenocarcinoma of the sigmoid colon: a case report / J. S. Toledo, M. M. Correia, R. R. Coutinho, E. F. Kifer // *Int J Surg Case Rep.* – 2017. – Vol. 36. – P. 143–146.

242. Perioperative blood transfusions and anastomotic leak after colorectal surgery for cancer in an Australian hospital / F. H. Simpson, K. Kulendran, S. Yerkovich [et al.] // *J Gastrointest Cancer.* – 2024. – Vol. 55, № 1. – P. 219–226.

243. Perioperative low-dose prednisolone treatment has beneficial effects on postoperative recovery and anastomotic healing in a murine colitis model / M. C. Weber, J. Bauer, A. Buck [et al.] // *J Crohns Colitis.* – 2023. – Vol. 17, № 6. – P. 950–959.

244. Perova-Sharonova, V. The Intestinal Barrier Function and Intra-Abdominal Pressure Depend on Postoperative Analgesia Technique in Children with Appendicular Peritonitis / V. Perova-Sharonova, U. Fesenko // *Crit Care Res Pract.* – 2021. – Vol. 2021. – P. 6650361.

245. Postoperative administration of non-steroidal anti-inflammatory drugs in colorectal cancer surgery does not increase anastomotic leak rate: A systematic review and meta-analysis / M. N. N. Arron, E. J. van Lier, J. H. W. de Wilt [et al.] // *Eur J Surg Oncol.* – 2020. – Vol. 46, № 12. – P. 2167–2173.

246. Postoperative complications and emergency surgeries in colorectal cancer patients < 50 years – a national cohort study / I. Gutlic, D. Saraste, C. Nordenvall [et al.] // *Colorectal Dis.* – 2024. – Vol. 26. – P. 1397–1404.

247. Postoperative paralytic ileus after cytoreductive surgery combined with heated intraperitoneal chemotherapy / J. Nors, J. A. Funder, D. R. Swain [et al.] // *Pleura*

Peritoneum. – 2019. – Vol. 5. – P. 20190026.

248. Pozzilli, P. Infections and diabetes: mechanisms and prospects for prevention / P. Pozzilli, R. D. Leslie // *Diabet Med.* – 1994. – Vol. 11, № 10. – P. 935–941.

249. Predicting the risk of anastomotic leakage in left-sided colorectal surgery using a colon leakage score / J. W. T. Dekker, G. J. Liefers, J. C. A. de Mol van Otterloo [et al.] // *J Surg Res.* – 2011. – Vol. 166, № 1. – P. 27–34.

250. Predictive factors for anastomotic leak in colorectal surgery: A bi-national database study / S. Prabhakaran, S. Prabhakaran, W. M. Lim [et al.] // *Pol Przegl Chir.* – 2022. – Vol. 95, № 4. – P. 1–5.

251. Predictive factors for anastomotic leakage after colon cancer surgery / A. Zouari, A. Masmoudi, F. Khanfir [et al.] // *Pan Afr Med J.* – 2022. – Vol. 42. – P. 129.

252. Predictive Risk Factors of Intestinal Necrosis in Patients with Mesenteric Venous Thrombosis: Retrospective Study from a Single Center / Y. Wang, R. Zhao, L. Xia [et al.] // *Can J Gastroenterol Hepatol.* – 2019. – Vol. 2019. – P. 8906803.

253. Predictors and risk factors for intestinal necrosis in patients with mesenteric ischemia / H. Zhao, Y. Meng, P. Zhang [et al.] // *Ann Transl Med.* – 2021. – Vol. 9, № 4. – P. 337.

254. Predictors of anastomotic leak in elderly patients after colectomy: nomogram-based assessment from the American College of Surgeons National Surgical Quality Program procedure-targeted cohort / A. Rencuzogullari, C. Benlice, M. Valente [et al.] // *Dis Colon Rectum.* – 2017. – Vol. 60, № 5. – P. 527–536.

255. Predictors of complications after prophylactic ileostomy reversal for rectal cancer: A retrospective study / Q. Lv, X. P. Shu, D. Peng [et al.] // *World J Gastrointest Surg.* – 2024. – Vol. 16, № 5. – P. 1354–1362.

256. Preoperative anaemia and thrombocytopenia are associated with venous thromboembolism complications after colorectal resection / E. Yeap, W. M. K. Teoh, T. C. Nguyen, T. S. Suhardja // *ANZ J Surg.* – 2021. – Vol. 91, № 1–2. – P. 32–37.

257. Preoperative bowel preparation does not favor the management of colorectal anastomotic leak / K. A. Zorbas, D. Yu, A. Choudhry [et al.] // *World J*

Gastrointest Surg. – 2019. – Vol. 11, № 4. – P. 218–228.

258. Preoperative malnutrition assessments as predictors of postoperative mortality and morbidity in colorectal cancer: An analysis of ACS-NSQIP / W.-H. Hu, L. C. Cajas-Monson, S. Eisenstein [et al.] // Nutr J. – 2015. – Vol. 14. – P. 91.

259. Preoperative risk factors associated with anastomotic leakage after colectomy for colorectal cancer: a systematic review and meta-analysis / V. E. Dias, P. A. S. V. Castro, H. T. Padilha [et al.] // Rev Col Bras Cir. – 2022. – Vol. 49. – P. 20223363.

260. Process and outcome differences in the care of patients undergoing elective and emergency right hemicolectomy / J. Banks, A. Rashid, T. R. Wilson [et al.] // Ann R Coll Surg Engl. – 2025. – Vol. 107, № 3. – P. 188–193.

261. Prognostic factors for complications after loop ileostomy reversal / M. Climent, R. Frago, N. Cornellà [et al.] // Tech Coloproctol. – 2022. – Vol. 26, № 1. – P. 45–52.

262. Quick and simple: psoas density measurement is an independent predictor of anastomotic leak and other complications after colorectal resection / P. J. J. Herrod, H. Boyd-Carson, B. Doleman [et al.] // Tech Coloproctol. – 2019. – Vol. 23. – P. 129–134.

263. Readmission indicated by severe fluid-electrolyte disturbances as a complication of ileostomy / K. Vajda, I. Horti, K. Trepák, L. Sikorszki // Magy Seb. – 2021. – Vol. 74, № 2. – P. 31–36.

264. Right-sided vs left-sided obstructing colonic cancer: Results of a multicenter study of the French Surgical Association in 2325 patients and literature review / D. Mege, G. Manceau, L. Beyer [et al.] // Int J Colorectal Dis. – 2019. – Vol. 34, № 6. – P. 1021–1032.

265. Risk factors and consequences of anastomotic leak after colectomy: A national analysis / E. F. Midura, D. Hanseman, B. R. Davis [et al.] // Dis Colon Rectum. – 2015. – Vol. 58. – P. 333–338.

266. Risk factors for anastomotic leak and postoperative morbidity after right hemicolectomy for colon cancer: Results from a prospective, multi-centre, snapshot study in China / J. Gao, X. Gu, M. Pang [et al.] // Br J Surg. – 2024. – Vol. 111, № 1. – P. 316.

267. Risk factors for anastomotic leakage after anterior resection of the rectum / P. Matthiessen, O. Hallböök, M. Andersson [et al.] // *Colorectal Dis.* – 2004. – Vol. 6, № 6. – P. 462–469.
268. Risk factors for anastomotic leakage after colectomy / S. W. Leichtle, N. J. Mouawad, K. B. Welch [et al.] // *Dis Colon Rectum.* – 2012. – Vol. 55. – P. 569–575.
269. Risk factors for anastomotic leakage after resection for rectal cancer / T. Eberl, M. Jagoditsch, A. Klingler [et al.] // *Am J Surg.* – 2008. – Vol. 196. – P. 592–598.
270. Risk factors for anastomotic leakage after resection of rectal cancer / E. Rullier, C. Laurent, J. L. Garrelon [et al.] // *Br J Surg.* – 1998. – Vol. 85. – P. 355–358.
271. Risk factors for anastomotic leakage after surgery for colorectal cancer: Results of prospective surveillance / T. Konishi, T. Watanabe, J. Kishimoto [et al.] // *J Am Coll Surg.* – 2006. – Vol. 202. – P. 439.
272. Risk factors for anastomotic leakage and leak-related mortality after colonic cancer surgery in a nationwide audit / I. S. Bakker, I. Grossmann, D. Henneman [et al.] // *Br J Surg.* – 2014. – Vol. 101, № 4. – P. 424–432.
273. Risk factors for clinical anastomotic leakage after right hemicolectomy / M. Jessen, M. Nerstrøm, T. E. Wilbek [et al.] // *Int J Colorectal Dis.* – 2016. – Vol. 31, № 9. – P. 1619–1624.
274. Risk factors for severe postoperative complications after oncologic right colectomy: Unicenter analysis / E. C. Zarnescu, N. O. Zarnescu, N. Sanda, R. Costea // *Medicina (Kaunas).* – 2022. – Vol. 58, № 11. – P. 1598.
275. Risk factors of anastomotic leak in colorectal cancer: a multicenter study in a Latin American country / S. L. R. Rodriguez, D. F. S. Montoro, G. De la Cruz Ku [et al.] // *Ecancermedalscience.* – 2024. – Vol. 18. – P. 1696.
276. Risk factors, short and long term outcome of anastomotic leaks in rectal cancer / O. Jannasch, T. Klinge, R. Otto [et al.] // *Oncotarget.* – 2015. – Vol. 6, № 34. – P. 36884–36893.
277. Risk nomogram does not predict anastomotic leakage after colon surgery accurately: Results of the multicenter LekCheck study / I. Ozmen, V. E. M. Grupa, S. Bedrikovetski [et al.] // *J Gastrointest Surg.* – 2022. – Vol. 26, № 4. – P. 900–910.

278. Risk of anastomotic leakage with non-steroidal anti-inflammatory drugs in colorectal surgery / K. J. Gorissen, D. Benning, T. Berghmans [et al.] // *Br J Surg.* – 2012. – Vol. 99, № 5. – P. 721–727.

279. Role of Ankaferd on bacterial translocation and inflammatory response in an experimental rat model of intestinal obstruction / V. Sen, U. Uluca, A. Ece et al. // *Int J Clin Exp Med.* – 2014. – Vol. 7, № 9. – P. 2677–2686.

280. Role of transient receptor potential ankyrin 1 (TRPA1) on nociception caused by a murine model of breast carcinoma / A. S. De Almeida, F. K. Rigo, S. D. De Prá [et al.] // *Pharmacol Res.* – 2020. – Vol. 152. – P. 104576.

281. Rudra K. M., Charles A. M. Surgical management of obstructed and perforated colorectal cancer: Still debating and unresolved issues // *Colorectal Cancer.* – 2013. – Vol. 2, № 6. – P. 573–584.

282. Sarcopenia is an independent predictor of complications after colorectal cancer surgery / R. Nakanishi, E. Oki, S. Sasaki [et al.] // *Surg Today.* – 2018. – Vol. 48. – P. 151–157.

283. Shabbir, J. Stoma complications: A literature overview / J. Shabbir, D. C. Britton // *Colorectal Dis.* – 2010. – Vol. 12. – P. 958–964.

284. Short-term outcomes of laparoscopic surgery for colorectal cancer in the elderly versus non-elderly: a systematic review and meta-analysis / N. Hoshino, Y. Fukui, K. Hida, Y. Sakai // *Int J Colorectal Dis.* – 2019. – Vol. 34, № 3. – P. 377–386.

285. Significance of R1 resection margin in colon cancer resection in the modern era / M. A. Khan, A. R. Hakeem, N. Scott, R. N. Saunders // *Colorectal Dis.* – 2015. – Vol. 17, № 11. – P. 943–953.

286. Single-layer continuous versus double-layer continuous suture in colonic anastomoses: A randomized multicenter trial (ANATECH Trial) / F. Herrle, M. K. Diener, S. Freudenberg [et al.] // *J Gastrointest Surg.* – 2016. – Vol. 20, № 2. – P. 421–430.

287. Single-layer or double-layer intestinal anastomosis: A systematic review of randomized controlled trials / D. K. Okafor, G. Katyal, G. Kaur [et al.] // *Cureus.* –

2023. – Vol. 15, № 10. – P. 46697.

288. Smoking and alcohol abuse are major risk factors for anastomotic leakage in colorectal surgery / L. T. Sørensen, T. Jørgensen, L. T. Kirkeby [et al.] // *Br J Surg.* – 1999. – Vol. 86. – P. 927–931.

289. Smoking as dominant risk factor for anastomotic leak after left colon resection / R. B. Baucom, B. K. Poulouse, A. J. Herline [et al.] // *Am J Surg.* – 2015. – Vol. 210, № 1. – P. 1–5.

290. Smoking is a major risk factor for anastomotic leak in patients undergoing low anterior resection / C. H. Richards, V. Campbell, C. Ho [et al.] // *Colorectal Dis.* – 2011. – Vol. 14. – P. 628–633.

291. Smoking, hypertension, and colonic anastomotic healing: a combined clinical and histopathological study / A. Fawcett, M. Shembekar, J. S. Church [et al.] // *Gut.* – 1996. – Vol. 38, № 5. – P. 714–718.

292. Soderholm, A. T. Intestinal epithelial cells: at the interface of the microbiota and mucosal immunity / A. T. Soderholm, V. A. Pedicord // *Immunology.* – 2019. – Vol. 158, № 4. – P. 267–280.

293. Stomach region stimulated determines effects on duodenal motility in rats / Z. T. Tan, M. Ward, R. J. Phillips [et al.] // *Am J Physiol Regul Integr Comp Physiol.* – 2021. – Vol. 320, № 3. – P. R331–R341.

294. Studies on the microvascularization of the digestive tract by scanning electron microscopy of vascular corrosion casts. 1. Large intestine in rats and guinea pigs / S. Aharinejad, P. Gangler, D. Hagen [et al.] // *Acta Anat.* – 1992. – Vol. 141. – P. 278–283.

295. Styliński, R. Parastomal hernia – current knowledge and treatment / R. Styliński, A. Alzubedi, S. Rudzki // *Wideochir Inne Tech Maloinwazyjne.* – 2018. – Vol. 13, № 1. – P. 1–8.

296. Surgeons lack predictive accuracy for anastomotic leakage in gastrointestinal surgery / A. Karliczek, N. J. Harlaar, C. J. Zeebregts [et al.] // *Int J Colorectal Dis.* – 2009. – Vol. 24. – P. 569–576.

297. Sutureless intestinal anastomosis with the biofragmentable anastomosis

ring: Experience of 632 anastomoses in a single institute / S. H. Kim, H. J. Choi, K. J. Park [et al.] // *Dis Colon Rectum*. – 2005. – Vol. 48, № 11. – P. 2127–2132.

298. Takeda, K. Lactate levels in bowel strangulation with experimental animal model / K. Takeda, H. Hoshino, T. Ohtake // *Int Surg*. – 2015. – Vol. 100, № 2. – P. 240–243.

299. Tartter, P. I. Blood transfusion and infectious complications following colorectal cancer surgery / P. I. Tartter // *Br J Surg*. – 1988. – Vol. 75. – P. 789–792.

300. The baseline fecal microbiome differs in patients with and without anastomotic leakage after colorectal cancer surgery / A. B. Jørgensen, L. Almer, J. A. Samaniego Castruita [et al.] // *Heliyon*. – 2024. – Vol. 10, № 23. – P. 40616.

301. The comparison of anastomosis strength and leakage between double-layer full-thickness and single-layer extramucosal intestine anastomosis / Warsingih, F. Akil, R. E. Lusikooy [et al.] // *Ann Med Surg (Lond)*. – 2023. – Vol. 85, № 8. – P. 3912–3915.

302. The dehiscence of colorectal anastomoses: the risk factors / M. Testini, A. Margari, M. Amoruso [et al.] // *Ann Ital Chir*. – 2000. – Vol. 71, № 4. – P. 433–440.

303. The effect of age on anastomotic leakage in colorectal cancer surgery: A population-based study / I. Zaimi, C. L. Sparreboom, H. F. Lingsma [et al.] // *J Surg Oncol*. – 2018. – Vol. 118, № 1. – P. 113–120.

304. The effect of fibrin glue on the early healing phase of intestinal anastomoses in the rat / R. J. Van der Vijver, C. J. van Laarhoven, B. M. de Man [et al.] // *Int J Colorectal Dis*. – 2012. – Vol. 27, № 8. – P. 1101–1107.

305. The effect of gender on early colonic anastomotic wound healing / M. Kjaer, H. Kristjánsdóttir, L. Andersen [et al.] // *Int J Colorectal Dis*. – 2018. – Vol. 33. – P. 1269–1276.

306. The effect of mechanical bowel preparation on postoperative complications in laparoscopic right colectomy: a retrospective propensity score matching analysis / M. Perets, S. Yellinek, O. Carmel [et al.] // *Int J Colorectal Dis*. – 2023. – Vol. 38, № 1. – P. 133.

307. The impact of stapling technique and surgeon specialism on anastomotic failure after right-sided colorectal resection: An international multicenter, prospective

audit / European Society of Coloproctology Collaborating Group // *Colorectal Dis.* – 2018. – Vol. 20, № 11. – P. 1028–1040.

308. The impact of visceral obesity on surgical outcomes of laparoscopic surgery for colon cancer / J. Watanabe, K. Tatsumi, M. Ota [et al.] // *Int J Colorectal Dis.* – 2014. – Vol. 29. – P. 343–351.

309. The influence of diabetes on postoperative complications following colorectal surgery / D. J. H. Tan, C. Y. L. Yaow, H. T. Mok [et al.] // *Tech Coloproctol.* – 2021. – Vol. 25, № 3. – P. 267–278.

310. The mechanism of focal intestinal perforations in neonates with low birth weight / Y. Tatekawa, T. Muraji, Y. Imai [et al.] // *Pediatr Surg Int.* – 1999. – Vol. 15, № 8. – P. 549–552.

311. The nutritional risk is an independent factor for postoperative morbidity in surgery for colorectal cancer / S.-J. Kwag, J.-G. Kim, W.-K. Kang [et al.] // *Ann Surg Treat Res.* – 2014. – Vol. 86. – P. 206–211.

312. The role of oral antibiotic preparation in elective colorectal surgery: A meta-analysis / K. E. Rollins, H. Javanmard-Emamghissi, A. G. Acheson, D. N. Lobo // *Ann Surg.* – 2019. – Vol. 270. – P. 43–58.

313. The use of a stoma rod/bridge to prevent retraction: A systematic review / E. Gialamas, J. Meyer, Z. Abbassi [et al.] // *J Wound Ostomy Continence Nurs.* – 2021. – Vol. 48. – P. 39–43.

314. The use of the biofragmentable ring (BAR-Valtrac) in colon surgery / S. De Fina, C. Franciosi, G. Codecasa [et al.] // *Minerva Chir.* – 2000. – Vol. 55, № 3. – P. 133–137.

315. Time-course evaluation of intestinal structural disorders in a porcine model of intra-abdominal hypertension by mechanical intestinal obstruction / E. Párraga Ros, L. Correa-Martín, F. M. Sánchez-Margallo [et al.] // *PLoS One.* – 2018. – Vol. 13, № 1. – P. 0191420.

316. To drain or not to drain infraperitoneal anastomosis after rectal excision for cancer: The GRECCAR 5 randomized trial / Q. Denost, P. Rouanet, J.-L. Faucheron [et al.] // *Ann Surg.* – 2017. – Vol. 265, № 3. – P. 474–480.

317. Topuz, S. Bedside decompression of abdominal compartment syndrome caused by spontaneous pneumoperitoneum: A case report / S. Topuz // *Ulus Travma Acil Cerrahi Derg.* – 2022. – Vol. 28, № 10. – P. 1534–1537.

318. Validation of the American association for the surgery of trauma emergency general surgery grading system for colorectal resection: an EAST multicenter study / B. O. Aicher, A. Betancourt-Ramirez, M. D. Grossman [et al.] // *Am Surg.* – 2022. – Vol. 88, № 5. – P. 953–958.

319. Visceral obesity and anastomotic leakage rates in colorectal cancer: a systematic review and meta-analysis / L. Yu, W. Wu, S. Xia [et al.] // *Front Oncol.* – 2023. – Vol. 13. – P. 1224196.

320. Visceral obesity, body mass index and risk of complications after colon cancer resection: A retrospective cohort study / H. Cakir, C. Heus, W. M. Verduin [et al.] // *Surgery.* – 2015. – Vol. 157. – P. 909–915.

321. Weiner, H. L. Sigmoid diverticular perforation in neurosurgical patients receiving high-dose corticosteroids / H. L. Weiner, A. R. Rezai, P. R. Cooper // *Neurosurgery.* – 1993. – Vol. 33, № 1. – P. 40–43.

322. Wells, C. I. Colonic electromechanical abnormalities underlying post-operative ileus: a systematic and critical review / C. I. Wells, G. O'Grady, I. P. Bissett // *J Neurogastroenterol Motil.* – 2019. – Vol. 25. – P. 36–47.

323. Wolfram-Gabel, R. La vascularisation des tunique sous-muqueuse et muqueuse du côlon chez l'Homme / R. Wolfram-Gabel, C. Maillot, J. G. Koritké // *Archs Anat Histol Embryol.* – 1983. – Vol. 66. – P. 67–98.

324. Wolfram-Gabel, R. Les réseaux vasculaires de la couche sous-séreuse du côlon chez l'Homme / R. Wolfram-Gabel, C. Maillot, J. Koritké // *Archs Anat Histol Embryol.* – 1982. – Vol. 65. – P. 77–98.

325. Wolfram-Gabel, R. Systématisation de l'angioarchitectonie du côlon chez l'homme adulte / R. Wolfram-Gabel, C. Maillot, J. G. Koritké // *Acta Anat.* – 1986. – Vol. 125. – P. 65–72.

326. Workload and surgeon's specialty for outcome after colorectal cancer surgery / D. Archampong, D. Borowski, P. Wille-Jørgensen, L. H. Iversen // *Cochrane*

Database Syst Rev. – 2012. – Vol. 4. – P. 5391.

327. Xu, C. Risk factors and predictive efficacy of anastomotic fistula after radical right hemicolectomy / C. Xu, J. L. Zhao // Chin J Clin Res. – 2024. – Vol. 37, № 9. – P. 1319–1322.

328. Xu, H. Malnutrition-related factors increased the risk of anastomotic leak for rectal cancer patients undergoing surgery / H. Xu, F. Kong // Biomed Res Int. – 2020. – Vol. 2020. – P. 5059670.

СПИСОК ИЛЛЮСТРАТИВНОГО МАТЕРИАЛА

1. Рисунок 1 – Коррозионный слепок сосудистого русла поперечно-ободочной кишки и брыжейки ободочной кишки с краевой артерией Драммонда (*arteria marginalis coli*). Линия 2 см. АМ – *arteria marginalis coli*; аа – артериальная аркада; vС – *vasa centralia*; vRL – *vasa recta longa*. С. 25
2. Рисунок 2 – Схема интрамуральных сплетений на поперечном срезе стенки толстой кишки (по Вольфраму – Гейбелю). МТ – поперечная мезоколон; LGC, желудочно-ободочная связка; ТМ – слизистая оболочка; ТСМ – подслизистая оболочка; SC – круговой слой; SL – продольный слой; ОМ – большой сальник; АО – сальниковый отросток, АРЛ – длинная прямая артерия; АРВ – короткая прямая артерия; РИМ – межмышечное сплетение; ПСМ – подслизистое сплетение; ПМ – слизистое сплетение; ПСС – подсерозное сплетение С. 27
3. Рисунок 3 – Типы тонко-толстокишечных анастомозов. Иллюстрация из статьи Joanna Machowicz с соавторами [185] С. 47
4. Рисунок 4 – Мацерация с дерматитом вокруг илеостомы. С. 62
5. Рисунок 5 – Схема, отражающая план исследования. С. 65
6. Рисунок 6 – Схема забора материала из кишечника [<https://surgery-first.ru/abdominalnaya-hirurgiya/hirurgiya-kishechnika/gemikolektomiya>] С. 66
7. Рисунок 7 – Кровоснабжение тонкой кишки при ее срезе под углом 90°: А – схематично изображенная петля тонкой кишки, пересеченная под углом 90°; Б – фотография пересеченной под углом 60° петли тонкой кишки. С. 67
8. Рисунок 8 – Кровоснабжение тонкой кишки при ее срезе под углом 60°: А – схематично изображенная петля тонкой кишки, пересеченная под углом 50–60° (1 – интрамуральные ветви сосудов, 2 – прямой сосуд, 3 – плоскость отсечения кишки); Б – фотография пересеченной под углом 60° петли тонкой кишки. С. 67

9. Рисунок 9 – Фотография сосудов тонкой кишки с наливкой метиленовым синим. С. 68
10. Рисунок 10 – Схема, отражающая этап исследования сосудистой микроанатомии тонкой кишки. С. 68
11. Рисунок 11 – Схематично изображенная петля толстой кишки, указана линия линейного рассечения. С. 69
12. Рисунок 12 – Схематично изображенная петля толстой кишки с высеченным «окном» для анастомоза. С. 69
13. Рисунок 13 – Схема, отражающая этап исследования сосудистой микроанатомии толстой кишки. С. 70
14. Рисунок 14 – Схема, отражающая экспериментальный раздел исследования. С. 73
15. Рисунок 15 – Создание модели перитонита. Тонкая кишка пересечена на $\frac{1}{4}$ диаметра. С. 74
16. Рисунок 16 – Созданная модель перитонита давностью 24 часа. С. 74
17. Рисунок 17 – Сформированный анастомоз «конец-в-бок» С. 75
18. Рисунок 18 – Создание модели острой кишечной непроходимости. С. 76
19. Рисунок 19 – Созданная модель острой кишечной непроходимости давностью 24 часа. С. 77
20. Рисунок 20 – Схема, иллюстрирующая этапы клинического раздела исследования. С. 79
21. Рисунок 21 – Зона D3-лимфодиссекции после правосторонней гемиколэктомии. С. 84
22. Рисунок 22 – Схематическое изображение тонко-толстокишечного анастомоза. С. 85
23. Рисунок 23 – Количество исследуемых сосудов на срезе толстой кишки на мм^2 площади среза при острой кишечной непроходимости (окраска гематоксилин-эозином) С. 89
24. Рисунок 24 – Подслизистый слой толстой кишки – группа сравнения (стрелкой указан один из сосудов). ИГХ-окраска с

- антителом CD-34. $\times 400$ С. 89
25. Рисунок 25 – Подслизистый слой толстой кишки – основная группа (большее число сосудов). ИГХ-окраска с антителом CD-34. $\times 400$ С. 90
26. Рисунок 26 – Площадь исследуемых сосудов (мкм^2) на срезе толстой кишки на мм^2 площади среза при острой кишечной непроходимости (окраска гематоксилин-эозином) С. 91
27. Рисунок 27 – Мышечный слой толстой кишки – группа сравнения (стрелкой указан сосуд). Окраска гематоксилином и эозином. $\times 400$ С. 91
28. Рисунок 28 – Мышечный слой толстой кишки основная группа (стрелкой указан сосуд). Окраска гематоксилином и эозином. $\times 400$ С. 92
29. Рисунок 29 – Количество исследуемых сосудов на срезе тонкой кишки на мм^2 площади среза при острой кишечной непроходимости. С. 93
30. Рисунок 30 – Площадь исследуемых сосудов (мкм^2) на срезе тонкой кишки на мм^2 площади среза при острой кишечной непроходимости. С. 94
31. Рисунок 31 – Подслизистый слой тонкой кишки – группа сравнения (сосуды малого диаметра). ИГХ-окраска с антителом CD-34. $\times 400$ С. 94
32. Рисунок 32 – Подслизистый слой тонкой кишки – основная группа (диаметр сосудов существенно больше). ИГХ-окраска с антителом CD-34. $\times 400$ С. 95
33. Рисунок 33 – Количество исследуемых сосудов на срезе толстой кишки на мм^2 площади среза при перитоните. С. 96
34. Рисунок 34 – Площадь исследуемых сосудов (мкм^2) на срезе толстой кишки на мм^2 площади среза при перитоните. С. 97
35. Рисунок 35 – Количество исследуемых сосудов на срезе тонкой кишки на мм^2 площади среза при перитоните. С. 98
36. Рисунок 36 – Площадь исследуемых сосудов (мкм^2) на срезе тонкой кишки на мм^2 площади среза при перитоните. С. 99

37.	Рисунок 37 – Неосложненный тонко-толстокишечный анастомоз у крысы на аутопсии.	С. 101
38.	Рисунок 38 – Результаты операций у животных с моделью ОКН. . .	С. 101
39.	Рисунок 39 – Число сосудов в слоях кишечной стенки на 10^5 мкм ² площади.	С. 102
40.	Рисунок 40 – Площадь сосудов в слоях кишечной стенки – % от поля зрения.	С. 103
41.	Рисунок 41 – Число нейтрофильных лейкоцитов в шовной полосе анастомоза (на 10^5 мкм ²).	С. 104
42.	Рисунок 42 – Число клеток фибробластического ряда (на 10^5 мкм ²) в шовной полосе анастомоза.	С. 105
43.	Рисунок 43 – Результаты операций у животных с моделью перитонита.	С. 106
44.	Рисунок 44 – Число сосудов в слоях кишечной стенки на 10^5 мкм ² площади.	С. 107
45.	Рисунок 45 – Площадь сосудов в слоях кишечной стенки – % от поля зрения.	С. 107
46.	Рисунок 46 – Число нейтрофильных лейкоцитов в шовной полосе анастомоза (на 10^5 мкм ²).	С. 108
47.	Рисунок 47 – Число клеток фибробластического ряда (на 10^5 мкм ²) в шовной полосе анастомоза.	С. 109
48.	Рисунок 48 – Послеоперационные результаты у пациентов группы с ОКН.	С. 113
49.	Рисунок 49 – Результаты операций по группам у пациентов с перитонитом.	С. 119
50.	Таблица 1 – Шкала ASA.	С. 33
51.	Таблица 2 – Распределение пациентов по возрасту, полу и патологии.	С. 70
52.	Таблица 3 – Критерии включения в исследование по перитониту. . .	С. 80
53.	Таблица 4 – Критерии включения в исследование по острой	

	кишечной непроходимости.	С. 80
54.	Таблица 5 – Половозрастной состав включенных в анализ пациентов с острой кишечной непроходимостью.	С. 81
55.	Таблица 6 – Половозрастной состав включенных в анализ пациентов с перитонитом.	С. 82
56.	Таблица 7 – Нозологии у включенных в анализ пациентов с острой кишечной непроходимостью.	С. 82
57.	Таблица 8 – Нозологии у включенных в анализ пациентов с перитонитом.	С. 83
58.	Таблица 9 – Оперативные вмешательства, выполненные пациентам с острой кишечной непроходимостью.	С. 84
59.	Таблица 10 – Показатели по шкале АРРАСНЕ II у пациентов основной группы с острой кишечной непроходимостью.	С. 110
60.	Таблица 11 – Показатели по шкале АРРАСНЕ II у пациентов группы сравнения с острой кишечной непроходимостью.	С. 112
61.	Таблица 12 – Показатели по шкале АРРАСНЕ II у пациентов основной группы с перитонитом.	С. 114
62.	Таблица 13 – Показатели по шкале АРРАСНЕ II у пациентов группы сравнения с перитонитом.	С. 118
63.	Таблица 14 – Частота развития несостоятельности анастомоза у пациентов с перитонитом.	С. 119

ПРИЛОЖЕНИЕ А
(справочное)
ИСХОДНЫЕ ДАННЫЕ

АНАТОМИЧЕСКИЙ РАЗДЕЛ

Таблица 1 – Группа № 1. Продольный разрез стенки кишки. Подслизистый слой
(n = 20)

№ п/п	Артерии, кол- во на мм ²	Площадь артерий на мм ² среза в мкм ²	Вены, кол-во на мм ²	Площадь вен на мм ² среза в мкм ²
1	51	22811	55	11 3217
2	35	15863	59	79 913
3	42	29961	62	80 694
4	39	34537	63	106 336
5	54	19311	52	78 450
6	63	32023	64	109 332
7	47	20069	42	105 065
8	59	30078	63	111750
9	45	26866	60	81567
10	44	34270	45	92739
11	45	19623	53	82405
12	46	15191	58	105927
13	36	34335	62	74472
14	42	22052	44	105685
15	59	26828	43	78063
16	35	33998	52	81574
17	58	22641	65	114399
18	42	21221	61	86874
19	41	16938	54	73529
20	37	24682	40	99193

Таблица 2 – Группа № 1. Продольный разрез стенки кишки. Мышечный слой
(n = 20)

№ п/п	Артерии, кол- во на мм ²	Площадь артерий на мм ² среза в мкм ²	Вены, кол-во на мм ²	Площадь вен на мм ² среза в мкм ²
1	23	8028	22	20204
2	30	9813	35	28428
3	37	11909	27	21941
4	17	11510	49	30868
5	19	8079	47	27929
6	40	10515	25	21618
7	33	10405	40	28596
8	17	9306	41	23725
9	27	9254	37	34925
10	18	11898	35	29223
11	31	9192	21	23704
12	30	7514	34	29440
13	21	8896	44	29836
14	18	7717	28	34144
15	19	9814	42	24902
16	22	10980	37	33906
17	33	8916	31	32960
18	18	8072	30	28349
19	24	9340	41	26615
20	21	10689	23	30229

Таблица 3 – Группа № 2. Окончатый дефект в стенке кишки. Подслизистый слой
(n = 20)

№ п/п	Артерии, кол- во на мм ²	Площадь артерий на мм ² среза в мкм ²	Вены, кол-во на мм ²	Площадь вен на мм ² среза в мкм ²
1	63	49434	93	158478
2	88	46284	67	198051
3	87	58031	98	164006
4	90	49103	96	184127
5	89	56760	82	180739
6	83	72576	77	112368
7	60	46689	92	129374
8	78	61429	87	149716
9	73	64485	76	160062
10	74	63588	99	165387
11	61	61801	94	164442
12	72	55726	80	114973
13	70	45486	85	166559
14	91	47898	91	124302
15	93	71605	67	128316
16	85	56842	91	178299
17	76	60919	96	158864
18	72	70415	73	157069
19	61	45572	86	175155
20	71	69637	76	185437

Таблица 4 – Группа № 2. Окончатый дефект в стенке кишки. Мышечный слой
(n = 20)

№ п/п	Артерии, кол- во на мм ²	Площадь артерий на мм ² среза в мкм ²	Вены, кол-во на мм ²	Площадь вен на мм ² среза в мкм ²
1	39	22544	52	37309
2	47	19467	70	43412
3	64	22370	58	44564
4	46	24135	67	44775
5	42	23344	65	51060
6	41	20671	69	64303
7	58	18598	75	38928
8	44	29886	48	57780
9	53	25813	58	39310
10	57	23342	54	61542
11	56	30865	69	51271
12	55	26384	70	63543
13	36	20407	73	32092
14	59	21135	60	55609
15	49	26823	61	43885
16	47	27530	46	54499
17	38	26299	61	55384
18	43	18611	64	59541
19	51	30479	69	60056
20	67	28263	41	35480

Группы	Me, (LQ; UQ), p*	Подслизистый слой		Мышечный слой	
		артерии (S мкм ²)	вены (S мкм ²)	артерии (S мкм ²)	вены (S мкм ²)
Исследуемая группа, (n = 20)	Me, (LQ; UQ) p1	57436 (48500; 64036) < 0,01	162034 (139545; 176727) < 0,01	23739 (20903; 27176) < 0,01	51165 (41361; 58660) < 0,01
Контрольная группа (n = 20)	Me, (LQ; UQ)	23746 (19846; 31050) < 0,01	89806 (80303; 106131)	9323 (8487; 10602)	28512 (24313; 30548)
Примечание. * – статистическая значимость p определена с использованием критерия Манна – Уитни.					

Группы	Me,(LQ; UQ), p*	Подслизистый слой		Мышечный слой	
		артерии	вены	артерии	вены
Исследуемая группа, (n = 20)	Me, (LQ; UQ)p1	75 (70,5; 85,5) < 0,01	86,5 (76,5; 93,5) < 0,01	48 (42,5; 56,5) < 0,01	62,5 (56; 69) < 0,01
Контрольная группа (n = 20)	Me, (LQ; UQ)	44,5 (40; 52,5)	56,5 (48,5; 62)	22,5 (18,5; 30,5)	35 (27,5; 41)
Примечание.* – статистическая значимость p определена с использованием критерия Манн – Уитни.					

ЭКСПЕРИМЕНТАЛЬНЫЙ РАЗДЕЛ

Острая кишечная непроходимость:

Подсчет – везде среднее из 10 полей зрения

2А Контрольная группа – подслизистый слой. Клетки - на 10^5 мкм² площади среза. Сосуды - % от площади поля зрения. Количество сосудов – на 10^5 мкм² площади

образец	Кров. сосуды, количество	Кров. сосуды, площадь	Клетки фибробластич. ряда	Нейтрофилы
51	26.7	3.53	13	19.5
52	27.2	4.59	16.4	23.4
53	25.6	3.67	17.5	29.6
54	25.1	3.73	18.2	23.6
55	24	4.91	16.8	20.6
56	27.5	4.75	13.3	23.3
57	25.3	4.72	17.6	27.3
58	28.5	4.56	13.7	30.8
59	22.1	3.74	19.9	26.7
60	27.8	3.5	15.7	27.6
61	28.7	4.13	15	21.1
62	28.9	4.26	13.6	25.3
63	26.4	4.37	20.1	30.1
64	25.9	3.94	14.2	30.6
65	21.5	4.21	14.9	28.9
66	26	4.02	18.4	25.8
67	25.8	3.67	17.8	22.2
68	20.6	4.93	17.4	26.5
69	22.7	4.1	19.2	30.1

образец	Кров. сосуды, количество	Кров. сосуды, площадь	Клетки фибробластич. ряда	Нейтрофилы
70	23.4	3.99	19.5	26.4
71	25.9	4.28	14	21.6
72	21.7	3.94	16.7	25.2
73	28.6	3.83	17	20.2
74	25.3	4.61	13.2	21
75	24.9	3.68	19.1	24.8

2А Контрольная группа – мышечный слой. Клетки - на 10^5 мкм^2 площади среза.
Сосуды - % от площади поля зрения. Количество сосудов – на 10^5 мкм^2 площади

образец	Кров. сосуды, количество	Кров. сосуды, площадь	Клетки фибробластич. ряда	Нейтрофилы
51	8.4	1.2	20.9	15.9
52	6.6	1.64	18.4	14.7
53	10.8	2.02	23.7	14.2
54	8.9	1.44	22.6	18.4
55	8.1	1.74	21.1	22
56	10.1	1.19	21.6	19.2
57	6.4	1.21	16.3	25
58	7.5	1.38	23.1	24.5
59	10.6	1.35	22.2	25.5
60	7.1	1.67	23.8	22.8
61	7.7	1.03	21.3	24.3
62	9.9	0.71	22.9	25.8
63	10.5	0.89	22.5	16.4

образец	Кров. сосуды, количество	Кров. сосуды, площадь	Клетки фибробластич. ряда	Нейтрофилы
64	7.8	1.18	21.8	15.3
65	6.5	1.42	18.3	19.1
66	8.6	1.28	19.2	20.4
67	9	1.15	19.8	19.5
68	8.7	1.68	16.4	23.3
69	8.2	1.73	23	15.2
70	6.7	0.93	22.8	23.5
71	9.5	1.07	17.1	25.4
72	11	0.81	22.1	21.1
73	6.1	1.27	18.9	24.8
74	8.8	1.49	18.1	21.9
75	7.3	1.03	16.8	20.6

2Б Исследуемая группа – подслизистый слой. Клетки - на 10^5 мкм² площади среза. Сосуды - % от площади поля зрения. Количество сосудов – на 10^5 мкм² площади

образец	Кров. сосуды, количество	Кров. сосуды, площадь	Клетки фибробластич. ряда	Нейтрофилы
76	32.9	5.23	24.2	20.4
77	29.1	5.97	18.1	23.2
78	28.1	5.22	17.8	26.8
79	31	5.53	22.8	19.5
80	33.1	5.77	20.1	22.7
81	28.5	5.27	17.3	23.9

образец	Кров. сосуды, количество	Кров. сосуды, площадь	Клетки фибробластич. ряда	Нейтрофилы
82	31.3	5.74	22.6	20.2
83	30.3	5.26	23.4	28.5
84	26.2	4.64	17.4	25.9
85	25.7	5.83	20.8	20.3
86	34.6	5.74	22.1	18.7
87	28	4.55	21.4	27.9
88	27.4	4.7	24	26.5
89	30.5	4.75	17.7	18.6
90	34.9	5.3	22.2	22.1
91	32.4	4.8	18.2	27.3
92	29.8	5.33	17.6	29.8
93	34	5.07	19.8	24.9
94	32.6	4.78	20.1	24.1
95	31.5	5.96	22	21.6
96	29	4.63	21.3	22.5
97	32.2	5.64	17.2	19.8
98	26.9	5.38	21.5	29.6
99	34.9	4.77	18.7	28.4
100	27.2	5.51	23.8	27.6

2Б Исследуемая группа – мышечный слой. Клетки - на 10^5 мкм² площади среза.
Сосуды - % от площади поля зрения. Количество сосудов – на 10^5 мкм² площади

образец	Кров. сосуды, количество	Кров. сосуды, площадь	Клетки фибробластич. ряда	Нейтрофилы
76	7.4	2.4	26.7	16.5
77	12	2.38	27.3	23.5
78	9.1	2.25	24.2	22.1
79	11.8	1.27	28.8	14.1
80	7.7	2.29	29.8	18.9
81	12.9	1.63	22.5	16.7
82	8.9	1.89	23.4	23.4
83	12.7	1.6	22.6	21.1
84	6.9	1.71	28.3	18.7
85	9.5	1.44	28.6	15.3
86	11.9	2.06	24.5	22.8
87	15.2	1.5	28.1	16
88	11	2.11	27.4	23.3
89	13.2	1.52	29	18.6
90	14.9	1.58	25	17.2
91	7.1	1.39	28.4	17.9
92	16	1.56	26.2	23.8
93	8.5	2.02	22.9	20.1
94	10.3	1.7	29.3	16.9
95	7.9	2.32	28.7	20.2
96	9.3	1.51	23.5	19.8
97	12.4	1.18	27.1	13.3
98	9	1.93	24.1	13.6

образец	Кров. сосуды, количество	Кров. сосуды, площадь	Клетки фибробластич. ряда	Нейтрофилы
99	6.5	2.45	23.1	19.7
100	14.2	1.95	24.4	18.5

Перитонит:

Подсчет – везде среднее из 10 полей зрения

1А Контрольная группа – подслизистый слой. Клетки - на 10^5 мкм² площади среза. Сосуды - % от площади поля зрения. Количество сосудов – на 10^5 мкм² площади

образец	Кров. сосуды, количество	Кров. сосуды, площадь	Клетки фибробластич. ряда	Нейтрофилы
1	25.8	4.98	13.9	49.3
2	24	5.72	14.9	45.6
3	26.9	5.9	13.7	38.8
4	27.3	19	16.8	39.6
5	29	4.35	14.3	45.2
6	28.3	4.75	10.2	36.2
7	22.5	5.74	13.8	44.8
8	24.5	5.92	11.7	40.7
9	28.8	4.01	11.5	47.1
10	30.6	4.6	16.4	45.7
11	23.5	4.37	15.3	38.1
12	30.3	4.65	12.1	40.1
13	26.4	5.77	14.6	36.5
14	23.9	4.38	11.1	43.1
15	28.4	5.7	14	46.3

образец	Кров. сосуды, количество	Кров. сосуды, площадь	Клетки фибробластич. ряда	Нейтрофилы
16	28.1	5.38	13.2	43.2
17	23.6	5.12	15.9	49.1
18	30.5	4.33	16.6	45.1
19	27.5	4.4	13.5	38.6
20	22.7	5.14	11.8	41.6
21	24.3	4.09	11	48.9
22	22.3	5.55	13.4	41.2
23	23	4.5	10.7	42.9
24	22.8	4.39	13	47.3
25	22.2	4.88	11.4	39.3

1А Контрольная группа – мышечный слой. Клетки - на 10^5 мкм² площади среза.
Сосуды - % от площади поля зрения. Количество сосудов – на 10^5 мкм² площади

образец	Кров. сосуды, количество	Кров. сосуды, площадь	Клетки фибробластич. ряда	Нейтрофилы
1	7.2	2.16	18.1	36.2
2	5.4	1.56	20.5	32.5
3	7	1.31	17.2	44.7
4	5.2	2.05	23.9	41.3
5	3.3	1.81	21.5	42.6
6	9.5	1.72	21	45.7
7	5.5	1.64	19.2	34.4
8	9.8	1.51	24.7	34.9
9	4.1	1.41	18.2	37.9

образец	Кров. сосуды, количество	Кров. сосуды, площадь	Клетки фибробластич. ряда	Нейтрофилы
10	5.9	1.94	24.2	33.8
11	4	0.82	24.5	31.4
12	2.5	2.14	22.5	35.7
13	4.4	1.05	23.3	43.2
14	6.5	1.53	21.8	42.1
15	4.8	0.99	18.2	30.5
16	2	1.33	24.1	36.1
17	5.3	1.11	19.6	38.3
18	2.2	2.07	19.3	32.1
19	5.6	0.73	20.1	39
20	7.6	1.99	24.4	37.2
21	8.3	1.79	18.6	33.2
22	8.8	1.89	20.2	30.1
23	5.1	2.13	17.7	31.6
24	3.8	1.55	20.3	33.4
25	4.7	1.86	17.4	42.7

1Б Исследуемая группа – подслизистый слой. Клетки - на 10^5 мкм² площади среза. Сосуды - % от площади поля зрения. Количество сосудов – на 10^5 мкм² площади

образец	Кров. сосуды, количество	Кров. сосуды, площадь	Клетки фибробластич. ряда	Нейтрофилы
26	32.3	5.36	17.1	45.6
27	30.7	5.2	15.3	43.4

образец	Кров. сосуды, количество	Кров. сосуды, площадь	Клетки фибробластич. ряда	Нейтрофилы
28	28.7	6.27	16.4	38.4
29	30.2	5.26	19.4	41.1
30	28.2	5.77	14.9	44.4
31	28.9	5.64	20.7	47.2
32	31.2	6.8	18.9	35.4
33	34.4	5.27	20.3	41.4
34	29	6.72	19.3	34.2
35	30.2	5.06	16.7	39.8
36	29.2	5.98	20.1	37.7
37	28.5	6.78	17.4	46.7
38	34.3	5.88	19.2	33.1
39	32.1	6.93	20	33.7
40	33.7	5.11	14.4	33
41	31.2	5.29	18.6	36.2
42	27.5	6.73	17.9	38.9
43	28.1	6.46	16.6	43
44	33.5	5.71	16.1	41.5
45	27.8	6.12	14.2	37.2
46	33.4	5.1	16.5	39.2
47	35.9	6.24	19	39.9
48	27.1	6.98	20.9	34.4
49	25.9	5.28	18.3	45.1
50	24.2	5.5	19.5	47.3

1Б Исследуемая группа – мышечный слой. Клетки - на 10^5 мкм² площади среза.

Сосуды - % от площади поля зрения. Количество сосудов – на 10^5 мкм² площади

образец	Кров. сосуды, количество	Кров. сосуды, площадь	Клетки фибробластич. ряда	Нейтрофилы
26	11.8	1.52	28.8	43.7
27	14.2	1.65	27.8	41
28	7.9	1.86	26.5	35.5
29	9.7	2.58	24.1	41.2
30	7.5	2.08	22.6	32.6
31	13.6	2.24	21.2	42.9
32	6.7	2.2	29.1	36.1
33	14.5	2.39	24.9	39
34	10.8	1.91	25.7	40.1
35	7.7	2.48	27.7	29.8
36	5.4	2.51	26.4	37.3
37	12.5	2.61	29.8	29.5
38	14.4	1.49	27	30.9
39	7.8	2.76	24.2	30.1
40	11.9	1.79	26.9	33.9
41	6.5	1.94	22.8	42.3
42	14.9	1.31	26.4	32.7
43	13.4	1.45	28.9	35.7
44	10.7	1.42	29.9	32.2
45	12.8	1.33	23.4	29.1
46	9.5	1.78	29.3	42.1
47	10.2	1.47	23.1	35.2
48	11.6	1.64	25.2	37.9
49	6.9	1.67	26.3	32.8
50	11.6	1.5	23.5	36.4